Aus der Kgl. chirurgischen Universitätsklinik Halle a. S. (Direktor: Prof. Dr. Schmieden).

Ätiologie und Klinik der Osteome im Anschluss an einen Fall von Sehnenluxation hinter einer Exostosis tibiae.

INAUGURAL-DISSERTATION

ZUR

ERLANGUNG DER DOKTORWÜRDE

IN DER

MEDIZIN UND CHIRURGIE

VORGELEGT VON

WILHELM FISCHER
AUS BERLIN-STEGLITZ.

MIT 5 ABBILDUNGEN AUF TAFELN I—III.

WIESBADEN.
VERLAG VON J. F. BERGMANN.
1914.

AUS DER KGL. CHIRURGISCHEN UNIVERSITÄTSKLINIK HALLE A. S.
DIREKTOR PROF. DR. SCHMIEDEN.

ÄTIOLOGIE UND KLINIK DER OSTEOME IM ANSCHLUSS AN EINEN FALL VON SEHNEN-LUXATION HINTER EINER EXOSTOSIS TIBIAE.

INAUGURAL-DISSERTATION

ZUR

ERLANGUNG DER DOKTORWÜRDE

IN DER

MEDIZIN UND CHIRURGIE

EINER HOHEN MEDIZINISCHEN FAKULTÄT DER VEREINIGTEN FRIEDRICHS-UNIVERSITÄT HALLE-WITTENBERG

VORGELEGT VON

WILHELM FISCHER
AUS BERLIN-STEGLITZ.

MIT 5 ABBILDUNGEN AUF TAFELN I—III.

SEPARATABDRUCK AUS „ARCHIV FÜR ORTHOPAEDIE, MECHANOTHERAPIE UND UNFALLCHIRURGIE, BD. IV. HEFT 1, 1915.

Gedruckt mit Genehmigung der medizinischen Fakultät der Universität Halle-Wittenberg.

Referent: Geh. Medizinalrat Prof. Dr. Beneke.

Beneke z. Zt. Dekan.

Lebenslauf.

Ich bin geboren am 10. 8. 1892 in Berlin-Steglitz als Sohn des damaligen Kgl. Regierungsbaumeisters, jetzigen Regierungs- und Baurats Albert Fischer und seiner Gattin Agnes geb. Fischer.

Ostern 1898 kam ich in die Vorschule des Gymnasiums in Berlin-Lichterfelde. Auf dem Realgymnasium ebendort erwarb ich Ostern 1907 die Berechtigung zum einjährig-freiwilligen Dienst und Ostern 1910 legte ich an derselben Anstalt die Reifeprüfung ab.

Ich studierte nun Medizin und zwar bis Oktober 1911 in Freiburg i. B., bis Oktober 1912 in Rostock, bis Oktober 1913 in Berlin, bis Ostern 1915 in Halle. Mein Vorexamen bestand ich im Juli 1912 in Rostock. Bei Beginn des Krieges trat ich als kriegsfreiwilliger Arzt in den aktiven Militärdienst. Vom 25. 2. bis 4. 3. 1915 legte ich die Kriegs-Staatsprüfung vor der Kgl. Prüfungskommission in Halle a. S. ab und erhielt unter Erlaß des praktischen Jahres die Approbation als Arzt.

Die mündliche Doktorprüfung bestand ich am 5. 3. 1915.

Ich hörte Vorlesungen bei den Herren Professoren: Wiedersheim, Keibel, Gaupp, v. Kries, Kiliani, Weißmann, Himstedt; Barfurt, Winterstein, Falkenstein, Spemann, Heydweiller; Bier, Schmieden, Goldscheider, Kraus, Orth, Bumm, Krückmann, Lesser, Joachimsthal, Fromme, Morgenroth, Kramer, Richter; Beneke, Schmidt, Anton, Fraenken, Veit, Stieda, Igersheimer, Denker, Stoeltzner, Haertel.

Digitized by the Internet Archive
in 2026

https://archive.org/details/IA40153712_0559

In die Kgl. chirurgische Universitätsklinik zu Halle a. S. wurde am 25. VIII. 1913 ein junger Mann aufgenommen, dessen Anamnese und Status folgende waren:

Anamnese.

E. W., 27 Jahre, Schlossergeselle.

Beide Eltern des Patienten leben noch. Da er seinen Vater seit sehr langer Zeit nicht gesehen hat, weiss er über ihn nichts Näheres anzugeben, als dass er angeblich gesund sei. Seine Mutter soll normal gewachsen und gesund sein, desgleichen die Geschwister. Insbesondere sollen in seiner Familie weder Knochenauswüchse noch Verkrüppelungen oder Arthritis deformans vorhanden sein.

In seiner Kindheit will Patient bis auf Masern stets gesund gewesen sein. Er gibt an, er habe seit frühester Jugend in der Nähe des linken Knies, an der Innenseite des Schienbeins eine Geschwulst gehabt, die sich nicht merklich vergrössert habe. Sie habe ihm absolut keine Beschwerden gemacht, so dass derselben bis vor 6 Jahren weder von seinen Angehörigen noch von ihm selbst irgend welche Bedeutung beigemessen worden sei. Im Jahre 1907 ist ihm seiner Meinung nach eine Sehne über die Geschwulst gesprungen. Er empfand heftigen Schmerz und konnte das Bein nicht strecken, doch gelang es ihm, „die Sehne wieder zurückzubringen“ und so das Bein wieder frei beweglich zu machen. Er ist dann gleich wieder arbeitsfähig gewesen, insbesondere will er keine Schwellung des Knies bemerkt haben. Am 24. VIII. 1913 passierte ihm derselbe Unfall wieder, wie er angibt. Als er sich aus einer hockenden Stellung erheben wollte, empfand er einen äusserst heftigen Schmerz und hatte das Gefühl, eine Sehne sei ihm über die Geschwulst gesprungen; er konnte das Bein nicht strecken und es gelang ihm nicht, sich sein Leiden zu beseitigen. Er wurde auf Rat des Arztes dann hierher gebracht.

Bezüglich einer anderen harten Geschwulst an demselben Unterschenk erzählt der Patient, diese habe ihm sehr wenig Beschwerden gemacht. Se etwa seinem 12. Lebensjahre will er sie bemerkt haben, sie soll bis jet ständig aber äusserst langsam gewachsen sein. Im Jahre 1906 war er einm in ärztlicher Behandlung, weil die Haut über der Geschwulst wund geworde war. Er will mit Verbänden behandelt worden sein. Beim längeren Gehe ermüdet das linke Bein bald, und er empfindet dann Schmerzen in der G schwulst. Soldat ist er wegen der Geschwülste nicht gewesen. Seinen Ber als Schlosser kann er gut erfüllen.

Status praesens.

Kräftiger junger Mann mit frischer Gesichtsfarbe in gutem normale Ernährungszustand. Die Muskulatur ist ausserordentlich kräftig, das Fett polster normal.

Es bestehen keine Verkrüppelungen; nirgends am Körper sind Knochen tumoren zu tasten mit Ausnahme des linken Unterschenkels. Die Epiphysen linien sind nicht verdickt, ein rachitischer Rosenkranz ist nicht festzustelle

Nervenstatus o. B.

Halsorgane: Thyreoidea klein.

Innere Organe o. B.

Extremitäten: das linke Bein wird im Kniegelenk gebeugt gehalten — etwa 150 Grad —; aus dieser Stellung heraus kann es aktiv nicht gestreck werden. Passiven Streckversuchen stellt sich federnder Widerstand entgegen dabei treten heftige Schmerzen auf.

Das Kniegelenk zeigt normale Umrisse, keinen Hydrops; es ist nirgend druckempfindlich.

Etwa 5 cm unterhalb des Gelenkspalts befindet sich an der Aussenseite der linken Tibia eine walnussgrosse knochenharte Geschwulst, die gegen den Knochen unverschieblich ist. Sie ist nicht druckempfindlich, die Haut lässt sich über ihr verschieben.

9 cm oberhalb des Malleolus externus fibulae fühlt man eine ebenfalls knochenharte, anscheinend sowohl mit der Tibia wie auch mit der Fibula verwachsene, kleinapfelgrosse Geschwulst, die im Spatium interosseum zu liegen scheint. Es lässt sich durch Palpieren der Fibula feststellen, dass diese durch den Tumor nach aussen vorgebogen ist. Die Geschwulst ist unempfindlich, die Haut mit ihr nicht verwachsen und in ihrer Beschaffenheit nicht verändert.

Die linke Tibia ist etwas in ihrem unteren Ende nach aussen gebogen, so dass die Verbindungslinie von Spina iliaca anterior superior und Tuberositas tibiae nicht wie normal — und am rechten Bein — auf die grosse, sondern auf die 2. Zehe trifft. Eine Muskelatrophie am Unterschenkel ist nicht festzustellen.

Maße.

Körperlänge	1,68 m
Länge des Unterschenkels (Tub. tibiae-mall. med.) r.	33 cm
„ „ „ „ „ „ l.	33 cm
Umfang des Unterschenkels (10 cm unterhalb der Tub. tibiae) r.	34 cm
„ „ „ „ „ „ „ „ „ l.	33,5 cm
Umfang des Unterschenkels (9 cm oberhalb des Mall. ext.) r.	21,5 cm
„ „ „ „ „ „ „ „ „ l.	25,5 cm
Malleolendurchmesser r.	8 cm
„ l.	7,5 cm

Verlauf.

26. VIII. 1913. Es werden von dem oberen Tumor 2 Röntgenogramme angefertigt.

Im ersten von vorn nach hinten aufgenommenen Bilde (Nr. 1) sieht man an der medialen Seite der Tibia etwa 3—4 cm unterhalb des Gelenkspaltes eine etwa 4 cm lange und etwa $^1/_2$—1 cm dicke nach unten gerichtete Exostose, die an ihrem Ende verdickt erscheint und rechtwinklig nach aussen umbiegt. Das abgebogene Ende ist $^3/_4$ cm lang. Der Gelenkspalt hat normale Breite, der Gelenkknorpel zeigt nirgends arthritische Veränderungen. Die Epiphysenlinien sind nur noch ganz schwach angedeutet. Die Exostose selber hat eine Markhöhle und eine dicke Kortikalis. Ihre Spitze trägt etwas spongiöseren Charakter als der Stiel. Die Knochenbälkchen der Tibia gehen direkt in die Exostose über.

Da aus dem ersten Bild der Verlauf der Exostose in der sagittalen Ebene noch nicht geklärt war, wurde ein 2. Bild (Nr. 2) von innen nach aussen aufgenommen, das folgendes ergab.

Die Exostose verläuft schräg nach hinten und abwärts. Die oben erwähnte rechtwinkelige Umbiegung muss in der frontalen Ebene genau horizontal nach der medialen Seite gehen, da sie hier nicht zu erkennen ist.

In der Kniekehle sieht man einen gut erbsen- bis kleinbohnengrossen scharf begrenzten ovalen Schatten, der dem typischen Gastrocnemius-Sesambein entspricht.

Von dem oberhalb des Fussgelenkes gelegenen Tumor wird desgleichen eine Röntgenaufnahme gemacht (Nr. 3), und zwar in der Richtung von vorn nach hinten. Sie zeigt einen kleinapfelgrossen, ziemlich breit gestielt der Tibia aufsitzenden Tumor, dessen Knochenbälkchen in die der Tibia übergehen. Die Hauptmasse des Tumors zeigt eine weitmaschige Spongiosastruktur, er besitzt eine nur dünne Kortikalis. Die Fibula ist von dem Tumor etwa 4 cm vorgewölbt und abgeplattet; sie scheint in ihrer Konsistenz nicht mehr vollständig zu sein und ist fest mit dem Tumor verwachsen. Von einer Markhöhle der Fibula ist an ihrer vorgewölbten Partie keine Spur mehr vorhanden.

26. VIII. 1913. Das linke Bein wird — wegen der starken Schmerzhaftigkeit in Narkose — passiv gestreckt und auf eine Volkmann'sche Schiene gelagert.

3. IX. 1913. Operation (Professor Stieda), Lumbalanästhesie, Blutleere. Nach einem von oben nach unten über den Tumor geführten 8 cm langen, genau in der Mitte der medialen Seite des linken Unterschenkels verlaufenden Hautschnitt wird die Haut nach beiden Seiten hin etwas abpräpariert und sodann die Faszie über den Tumor gespalten, dessen Spitze darauf sichtbar wird. Sie ist von einem etwa pfennigstückgrossen Schleimbeutel bedeckt, in dessen Umgebung sich geringe Pigmentierungen finden. Die Bursa enthält keine freien Körper, nur etwas synoviaähnliche Flüssigkeit. Nach seiner Entfernung zeigt sich der Tumor an seiner Spitze von einer feinen Knorpelschicht überzogen. Mit einem Elevatorium werden sodann die unteren Teile des Tumors von den umliegenden Muskelmassen (Soleus) befreit und sein Ansatz an der Tibia freigelegt. Durch einige Meisselschläge wird der Tumor von der Tibia getrennt, mit der er absolut fest verwachsen war und sodann mit einer Knochenfasszange extrahiert. Es erfolgt darauf die Naht der Faszie und die Hautnaht.

Der Wundverlauf ist ungestört und am 21. IX. 1913 wird Patient geheilt mit normaler Funktion des Beins entlassen mit der Anweisung, sich zwecks Entfernung des anderen Tumors an demselben Unterschenkel in etwa 1/2 Jahr wieder einzufinden.

Wiederaufnahme 12. I. 1914.

An der Innenseite des linken Unterschenkels befindet sich eine etwa 8 cm lange Narbe, sonst ist der Status derselbe (entsprechend Fig. 3). Das neu aufgenommene Röntgenbild zeigt keine erkennbare Veränderung des Tumors. Neue Beschwerden sind nicht aufgetreten.

17. I. 1914. Operation (Professor Stieda). Lumbalanästhesie, Blutleere. An der Aussenseite des Unterschenkels wird ein bogenförmiger Hautschnitt mit der Konkavität nach oben gemacht, der 3 Querfinger oberhalb des unteren Tibiaendes beginnt und etwa 15 cm lang ist. Die Haut wird sodann bis zur Tibiakante abpräpariert und die Faszie direkt am Rande an der vorderen Kante der Tibia inzidiert. Gleichzeitig wird an dieser Stelle das Periost durchschnitten und mit einem Elevatorium die Streckmuskulatur stumpf beiseite gedrängt, bis die Basis des Tumors erscheint. Das Ligam. interosseum setzt sich von der Kante der Tibia direkt auf den Tumor hinfort, so dass es ebenfalls abgelöst werden muss. Das Freilegen des Tumors macht einige Schwierigkeiten, weil die Muskeln mit der Exostose verwachsen sind. — Von derselben Wunde aus wird nun ein Schnitt auf die Fibula an der Stelle ihrer stärksten Vortreibung geführt und dieselbe freigelegt, nachdem mit einem Elevatorium ihr Periost beiseite geschoben ist. Sie erweist sich hier als ganz erheblich abgeplattet und dadurch verbreitert und steht mit dem Tumor in direktem knöchernen Zusammenhang. Von hier aus wird nun die Vorderfläche des Tumors frei gelegt, indem mit einem stumpfen Haken

die Streckmuskeln in die Höhe gezogen werden. Sodann wird durch Meisselschläge die Basis des Tumors von der Tibia getrennt, wobei er sich als äusserst hart erweist. Die Fibula wird an der Stelle ihrer stärksten Ausbuchtung 2mal schräg durchmeisselt, 1mal von oben aussen nach unten innen, dann von derselben Meisselstelle von unten aussen nach oben innen, so dass ein dreieckiges Stück der Fibula an dem Tumor haften bleibt. Darauf wird mit einer Langenbeck'schen Knochenfasszange der etwa kleinapfelgrosse Tumor „entbunden".

Bei einer Revision der Wunde zeigt sich, dass noch Tumorstückchen an der hinteren Zirkumferenz der Tibia haften geblieben sind, dieselben werden durch Meisselschläge abgetragen. — Der durch die Ausmeisselung an der Fibula entstandene Defekt wird durch ein zwischengelegtes Knochenstück, welches von der Fibula selbst im Bereich des Tumors entnommen wird, überbrückt. Das obere Fragment der Fibula zeigt eine starke Tendenz, sich nach aussen zu biegen. Die Stelle der Knochenwunde an der Fibula wird durch einige Periostnähte gedeckt. Es erfolgt hierauf die Faszien- und Hautnaht. Schon jetzt zeigt sich die Deformität der Fibula zum Teil gehoben, es wird jedoch zur weiteren Besserung sowie zur Immobilisierung ein Gipsverband angelegt, der bis über das Knie reicht und den Fuss mit einhüllt.

Die mikroskopische Untersuchung eines dem Tumor entnommenen Stückchens ergibt kompakten Knochen, Havers'sche Kanäle. Im Innern zeigt der Tumor Spongiosanatur und Knochenmark mit reichlicher Gefässversorgung.

Verlauf. Nach einer geringfügigen Eiterung, derentwegen einige Nähte wieder gelöst werden mussten, heilte die Wunde glatt zu.

Der Patient wurde mit normaler Funktion als geheilt entlassen.

Wie man aus der Krankengeschichte ersieht, war es nach dem Palpationsbefund und den Röntgenbildern sofort klar, dass der Pat. einen Knochentumor, der als Exostose angesehen wurde, an der medialen Seite dicht unterhalb des Kniegelenkes hatte. Der Pat. erzählt, er habe, als er sich aus einer hockenden Stellung erheben wollte, unter heftigen urplötzlichen Schmerzen das Gefühl gehabt, eine Sehne sei über die Geschwulst gesprungen, habe sich dahinter gehakt und er habe dann das Bein nicht mehr gerade machen können. Derselbe Unfall hat ihn vor 6 Jahren getroffen, doch ist es ihm damals möglich gewesen, „die Sehne zurückzubringen". Es lässt sich sehr wohl annehmen, dass der Pat. durch seine Anamnese uns bereits die Diagnose in die Hand gegeben hat, zumal an der Innenseite des Kniegelenks eine Reihe von Beugesehnen verlaufen, die durch eine Luxation oder Retention hinter dem Tumor eine Streckunmöglichkeit veranlasst haben könnten. Diese Diagnose hat von vornherein die grösste Wahrscheinlichkeit für sich, doch ist es nicht angängig, sich ganz und gar auf das subjektive Empfinden des Pat., das ja gar oft täuscht, zu verlassen und man muss wenigstens erst die anderen Möglichkeiten, die zu einer Streckunmöglichkeit im Kniegelenk führen

können, in Erwägung ziehen, ehe man die obige wahrscheinliche Diagnose m Sicherheit stellt.

Bei dem Symptomenkomplex: Blitzartiger äusserst heftiger Schmerz m nachfolgender Beugekontraktur im Kniegelenk können Meniskusluxatione oder Zerreissung, Gelenkmäuse und Einklemmungen von hypertrophische Gelenkkapselzotten oder Lipomen des unter dem Lig. patellae liegenden Fett körpers in Betracht kommen.

Eine Streckunmöglichkeit wird nur bei den Luxationen des mediale Meniskus beobachtet, im Gegensatz zur Beugeunmöglichkeit bei der wei selteneren Luxation des äusseren Meniskus. Bei einer geeigneten Bewegun — Streckung im Kniegelenk bei nach aussen rotiertem Unterschenkel ode Drehbbewegung bei gebeugtem Knie — tritt unter heftigem Schmerz ein Beugekontraktur ein. Intelligente Kranke geben oft an, sie hätten da Gefühl gehabt, etwas schnappe in das Gelenk ein. Meist erscheint alsbal ein Erguss im Gelenk, doch kann er auch in den seltensten Fällen fehlen Objektiv findet man eine druckschmerzhafte meistens reponierbare Geschwuls an der medialen Seite des Gelenkspaltes oder doch — falls der Knorpel nac innen in die Fossa intercondyloidea luxiert ist — wenigstens an dieser Stell eine starke Druckschmerzhaftigkeit, die allein zur Diagnose Meniskusläsion berechtigt. Das Fehlen dieser Druckschmerzhaftigkeit in unserem Falle schliesst schon diese Diagnose aus. Auch ist von einer Meniskusverletzung im Röntgenbild nichts zu sehen, was allerdings nicht beweisend ist, da im gewöhnlichen Röntgenbild eine solche nur selten zu konstatieren ist (sicher nur bei Sauerstoffeinblasung ins Gelenk nach Robinson-Wollenberg). Die subjektive Empfindung des Einschnappens ins Gelenk. die dem von unserem Pat. mitgeteilten Gefühl des Überschnappens sehr gleicht, macht die oberflächliche Ähnlichkeit zwischen unserem Falle und einer Meniskusläsion noch grösser. Doch wie gesagt ist eine Meniskusläsion auszuschliessen.

Auch die Gelenkmäuse verursachen zuweilen eine Beugekontraktur; die davon betroffenen Pat. wissen sich ihr Leiden meistens schnell zu beseitigen, indem sie mit den Fingern oder durch eine geschickte Bewegung den Gelenkkörper in irgend einen Rezessus schieben. Dass er aber eine solch dauernde Funktionbehinderung wie in unserem Falle machen sollte und dabei weder im Röntgenbild sichtbar noch zu palpieren ist, gibt Grund genug, die Diagnose freier Gelenkkörper auszuschliessen. Merkwürdig wäre dazu es auch, dass der Pat. nicht schon öfter Anfälle gehabt hat. Dieser Unfall vor 6 Jahren liegt zu weit zurück; wenn auch schon Fälle beobachtet sind, wo der freie Körper einige Jahre lang mit der Gelenkkapsel verwachsen war und sich dann nach beträchtlicher Vergrösserung wieder gelöst hat (Barth, Schmieden). Der auf dem 2. Röntgenbild sichtbare als Sesambein des M. gastrocnemius angesehene Schatten könnte die Vermutung einer Gelenkmaus nahe legen. Man kann nicht mit Bestimmtheit sagen, dass sich dieser Schatten ausserhalb der Kniegelenkskapsel befindet, zumal die Kapsel sich trotz ihrer Spannung durch den M. popliteus bei der Beugung etwas nach hinten ausbaucht, doch spricht die typisch scharf ovale Form des Schattens dafür, dass

wir das bei etwa 20% aller Menschen beobachtete Gastrocnemiussesambein vor uns haben, vor allem, da der gleiche Schatten auch am andern Bein vorhanden ist. Ausserdem würde eine Gelenkmaus an dieser Stelle keine Beuge-, vielmehr eine Streckkontraktur veranlassen. Ebenfalls aus diesem Grunde ist die schon öfter beobachtete Einklemmung des Gastrocnemiussesambeines auszuschliessen.

Auch auf Einklemmungen von hypertrophischen Gelenkkapselzotten und von der Gelenkkapsel stammenden Fibromen, sowie von Lipomen des subsynovialen Fettgewebes könnte der oben erwähnte Symptomenkomplex zurückzuführen sein. Desgleichen ist hier das Lipoma arborescens (Johannes Müller) zu erwähnen, das von dem unter dem Lig. patellae liegenden Fettkörper ausgeht. Der Knochentumor wäre dann natürlich als reiner Nebenbefund aufzufassen. Diese Geschwülste sind äusserst selten, auch wird ihre Diagnose wohl meist erst bei der Operation gestellt. Als Kennzeichen der von dem unter dem Lig. pat. liegenden Fettkörper stammenden Lipome ist ein polsterartiges Gefühl beim Betasten des Lig. pat. und seitlich davon angegeben worden (Hoffa). Hiervon war nichts festzustellen. Somit können wir auch diese Tumoren ausschliessen, zumal die Diagnose Knochentumor mit Sehnenretention weit ungezwungener ist als die Annahmen solcher äusserst seltener Tumoren. Auch der Befund in den Tagen vor der Operation stimmt völlig zur Diagnose, denn bei allen besprochenen differentialdiagnostischen Möglichkeiten wäre es nach der passiven Streckung sicher zu einem entzündlichen Reiz, zur Schwellung der Synovialis und Exsudation, kurz zu einem Hydrops oder auch Haemarthros genus gekommen.

Was nun den Unfall vor 6 Jahren anbetrifft, glaube ich für ihn die gleiche Diagnose wie diesmal stellen zu können. Der Pat. gibt an, er sei damals gleich wieder arbeitsfähig gewesen, habe keine Schwellung des Knies bekommen, was bei einer Meniskusläsion, Gelenkmaus etc. doch wohl kaum möglich gewesen wäre. Auch spricht m. E. die Angabe, der Schmerz und das Gefühl bei der Verletzung damals seien die gleichen wie jetzt gewesen, dafür, dass auch die Art des Unfalls in beiden Fällen die gleiche war.

Ehe ich über die Art des in unserem Falle die Hauptrolle spielenden Knochentumors spreche, will ich einen Überblick über die Nomenklatur und Differentialdiagnose der Knochentumoren im allgemeinen geben.

Man unterscheidet zwischen Osteomen als wahren Tumoren und entzündlichen Knochenneubildungen (Küttner, König, Machol, Borst, Dor, Pfister, Ribbert). Diese Trennung aber strikt durchzuführen, ist zuweilen nicht leicht, und es geht manches — ganz besonders in der älteren Literatur — unter dem Namen Osteom, Exostosis periostalis, Ex. traumatica, Periostose etc., was gar kein richtiger Tumor ist, also auch nicht die Bezeichnung Osteom oder Exostosis zu beanspruchen hat. Virchow hatte nur zwischen kontinuierlichen, diskontinuierlichen, hetero- und autoplastischen Knochenneubildungen unterschieden. Alle Knochenwucherungen, die durch Reizung des Periosts infolge von Lues, Rotz, Tuberkulose, Phlegmonen, Traumen ent-

stehen, ferner das Gebiet der Myositis ossificans circumscripta traumatica non traumatica, die Sehnen-Narben-Bindegewebsverknöcherungen sowie d sogenannten Kallustumoren und gonorrhoischen „Exostosen“ (Davidsohn Baer, Jäger, Barker) dürfen nicht mit Osteom bezeichnet werden.

Von diesen machen besonders die mit dem Periost zusammenhängende Neubildungen der Myositis ossif. circ. Schwierigkeiten bezüglich ihrer Ab grenzung gegen die Osteome, wenn man allein auf die Palpation angewiese ist. Das Röntgenbild ermöglicht die Differentialdiagnose leicht: Währen die Osteome durch Knochenbälkchen mit dem Skelettknochen zusammenhänge schneiden die „Geschwülste“ der Myositis ossif. scharf am Knochen ab un lassen die Kortikalis völlig unversehrt (Kienböck, Küttner, de la Cam u. a.). Bei der Exstirpation lassen sich die letzteren ohne viel Kraftaufwan vom Skelettknochen abhebeln, wohingegen man ein Osteom nur durch Ab meisselung entfernen kann. Auch die Anamnese wird bei dieser Differentia diagnose helfen. Lässt sich ein akutes oder auch chronisches Trauma (Schlag Exerzieren, Reiten etc.) in der Vorgeschichte feststellen, nach dem allmählic der fragliche Tumor aufgetreten ist, so wird man eine Myositis ossif. circ diagnostizieren, andererseits spricht das Bestehen der Geschwülste seit früheste Kindheit für die Diagnose Osteom. Die Myositis ossif. circ. non traum. is — wenn sie überhaupt existiert — äusserst selten. Küttner erwähnt ins gesamt nur 10 Fälle, von denen in nur dreien von den betreffenden Autore die Möglichkeit eines Traumas als Ursache in Abrede gestellt wird. Di Neubildungen der traumatischen Myositis ossif. entstehen 4 Wochen bis etw. 4 Monate nach dem Trauma; sie sitzen häufig erst in der Muskulatur un heften sich sekundär dem Periost an. Die nach reponierten Luxationen auf tretenden Verknöcherungen bilden sich meist innerhalb eines Jahres wiede zurück (Macholl). Auch Verknöcherungen von stark in Anspruch genommene Sehnen (Laufvögel), Muskeln und Faszien gehören nicht zu den Osteomen So werden wohl die meisten der sogenannten Kalkaneusexostosen nicht wahre Exostosen sondern Verknöcherungen der Plantaraponeurose und der Achillessehne sein. An dem sog. Stachelbecken — dem Kilian'schen Akanthopelys — findet man häufig spitze Knochenwucherungen am Ansatze der Fascia iliaca und des Psoas minor, die wohl keinen Osteomcharakter haben. Neugebauer ist geneigt, nahezu alle Knochenvorsprünge des Stachelbeckens auf Muskel- und Faszienverknöcherungen infolge erhöhter Inanspruchnahme durch Skoliose etc. die Promontorialexostosen auf Verknöcherungen der den Uterus mit dem Promontorium verbindenden Bindegewebe- oder Narbenstränge zurückzuführen was meiner Meinung nach jedoch zu weit geht, da man bei Exostosis cartilaginea multiplex auch im Becken zahlreiche Exostosen findet, und da einen genetischen Unterschied konstruieren zu wollen, erscheint mir gekünstelt. Ausserdem bieten die vielen Synchondrosen des Beckens eine gute Erklärung für den Befund von Osteomen.

Die Osteome der knorpeligen Trachea tragen diesen Namen meiner Ansicht nach auch zu Unrecht; sie werden wohl auch auf entzündlicher Basis entstanden sein, was bei den vielen Affektionen der Luftwege nicht gerade

verwunderlich ist. Desgleichen gehören die nach Erfrierungen ossifizierten Ohrknorpel nicht zu den Tumoren sensu strictiori.

Doch nun zu den wahren Osteomen: Man teilt sie in Exostosen und die äusserst seltenen Enostosen (Virchow). Je nachdem ihre Matrix das Mark (bzw. Diploe) oder die Kortikalis ist. Die Exostosen werden gewöhnlich noch nach ihrer Genese in kartilaginäre und periostale geschieden, doch wohl mit Unrecht. Es erscheint mir höchst zweifelhaft, ob es überhaupt rein periostale Tumoren gibt; es ist auch trotz mannigfacher Experimente: Zerfetzung des Periosts etc. (König) nicht gelungen, umfangreichere Knochenwucherungen zu erzielen. Die früher mit Ex. periostalis bezeichneten Neubildungen gehören wohl meist ins Reich der entzündlich traumatischen Knochenwucherungen (Königs traumatischer Kallus ohne Fraktur). Zweifelhaft könnte man bei den Nasen-Nebenhöhlenosteomen sein, doch hat man auch dort öfters feststellen können, dass die Tumoren von Knorpelresten des knorpelig präformierten Siebbeins oder von der Diploe ausgingen (Bessel-Hagen, Arnold). Auch sind diese Osteome bei der Häufigkeit der Nebenhöhlenkatarrhe wohl oft entzündlicher Natur. Doch lässt sich bei ihrem verborgenen Sitz nicht viel darüber sagen. Verwunderlich ist nur, dass sie meistens solitär vorkommen. Die in der Diaphyse gelegenen Exostosen gehen keineswegs vom Periost aus, selbst wenn sie im späteren Lebensalter erst entstehen; sie stammen von kleinen Knorpelinseln, die im fertigen Knochen eingebettet liegen. Virchow und später Chiari haben sie bei Fällen von multiplen Exostosis an Schnitten nachgewiesen. Je nach dem Bau spricht man von einer medullären spongiösen, kompakten, elfenbeinernen Exostose, von einer Enostose habe ich nur dreimal bei Virchow, Friedenberg und Bennecke berichtet gefunden.

Der Intermediärknorpel der Epiphysenlinien der langen Knochen ist der bevorzugte Sitz der Exostosis cartilaginea. Die Tumoren entwickeln sich ganz langsam; bei der Frage nach dem Zeitpunkt ihrer Entstehung begegnet man zumeist der Angabe, sie seien seit frühester Kindheit vorhanden und seien ganz allmählich grösser geworden. Ein schnelleres, auch schmerzhaftes Wachstum trifft man öfter bei Infektionskrankheiten (Eberth, Curtillet). Um die Pubertätszeit kommt es ebenfalls in der Regel zu einem Wachstumsschub und danach sistiert die Vergrösserung. Es sind auch Fälle bekannt, wo selbst in höherem Alter die Exostose nach einem Trauma zu wachsen begann (Frank). Der die Exostose bedeckende Knorpel verschwindet dann allmählich ganz oder wird wenigstens rarefiziert. Die Exostosis cart. multiplex, die immer mit allerhand Wachstumsstörungen gepaart ist, tritt fast immer familiär und hereditär auf.

Nach der Anamnese haben wir es in unserem Falle mit 2 kart. Exostosen zu tun. Von einer Exost. multiplex kann in unserem Falle natürlich nicht die Rede sein. Auch bezüglich der Heredität war nichts festzustellen.

Über den Entstehungsmodus sowie die Ätiologie der Exostosen gibt es entsprechend der grossen Anzahl der Autoren, die sich damit beschäftigt

haben, eine ganze Reihe von Hypothesen. Es sei mir gestattet, auf sie i folgenden kurz einzugehen.

Da die mannigfachen Verkrümmungen und Verbiegungen, die die Exos multiplex begleiten, rachitischen Erscheinungen nicht unähnlich sind, hielte C. O. Weber, von Volkmann und Schor es für berechtigt, die Rachit als alleinige Ursache der Exostosenbildung anzunehmen. Die Exostosen sollte von durch rachitische Prozesse aus dem Intermediärknorpel abgesprengte Knorpelknocheninseln ausgehen. Die Exostosenbildung ist aber nun im Ve gleich zur Rachitis sehr selten — nach einer Berliner Statistik von Hauche corne (ref. nach Stoeltzner) erkranken innerhalb des ersten Lebensjahre nicht weniger als 98% aller Kinder mehr oder minder an Rachitis — un man müsste, wenn die Rachitishypothese stimmte, ein viel häufigeres Vo kommen von Exostosen erwarten. Der gegen die Rachitishypothese gemacht Einwand, „es seien Fälle beobachtet, wo sicher keine Rachitis bestande hätte", beweist meiner Ansicht nach garnichts, denn nach der oben erwähnte Statistik ist praktisch bei jedem Menschen eine überstandene Rachitis anzu nehmen, die ja so leicht gewesen sein kann, dass sie keine Residuen hinter lassen hat. Auch die Ansicht, „die Erblichkeit der Exostosen spräche gege eine ätiologische Beziehung zur Rachitis", ist nach der Statistik unhaltbar Die Fälle, bei denen schon bei der Geburt Exostosen vorhanden ware (Drescher, Meyer, Vix, Hutchinson, ref. nach Frangenheim), sin mit der Rachitishypothese nicht recht vereinbar. Man könnte einwenden dass möglicherweise in diesen Fällen eine überstandene „fötale Rachitis" di Ursache gewesen sei. Das wäre jedoch unwahrscheinlich, da bekanntlich di Rachitis des allerfrühesten Säuglingsalters, also eventuell auch die des Fötus weniger die Epiphysenlinien der Extremitäten ergreift, sondern sich nur al Kraniotabes bemerkbar macht. Ferner spricht gegen einen ätiologischen Zu sammenhang mit der Rachitis die Tatsache, dass die so oft von dieser be fallenen platten Schädelknochen von Exostosen meist frei sind.

Die Hypothese von Vix, die Exostosen seien durch Muskelzug aus den infolge Rachitis weich gebliebenen Knochen entstanden, hat wohl nur historisches Interesse.

Virchow verwarf diese Rachitishypothese und stellte die Theorie auf dass die Exostosenbildung auf Abnormitäten in der Ossifikation des transitorischen Knorpels zurückzuführen sei. Es gelang ihm, persistierende, kleine von dem Bildungsherd durch bereits fertigen Knochen isolierte Knorpelmassen in der Kortikalis und auch in der Spongiosa aufzufinden, aus denen seiner Meinung nach Exostosen oder Enchondrome entstehen sollten. Diese Knorpelteilchen werden scheinbar durch das Wachstum in die Diaphyse wandern, wo sie plötzlich durch irgend einen unbekannten Reiz (Trauma, Hyperämie?) zu wachsen anfangen können.

Ähnliche Anschauungen wie Virchow haben spätere Forscher (von Bergmann, Bessel-Hagen) gehabt und in der letzten ausführlichen Monographie über die Exost. cart. von Pels-Leusden vertritt dieser die der Virchowschen Hypothese ähnelnde Ansicht, dass an der Peripherie der Verknöcherungs-

zone Knorpelteile in eine falsche Wachstumsrichtung nach aussen hin geraten oder gedrängt werden. Diese Knorpelteile produzieren dann — genau wie sie es auch in der normalen Wachstumsrichtung getan hätten — Knochengewebe (oder auch Knorpel bei den Enchondromen).

v. Recklinghausen glaubt, dass sich je nach stärkerer oder geringerer Gefässversorgung Exostosen oder Enchondrome entwickeln. Der Mutterboden ist natürlich die Stelle, von der überhaupt das Knochenwachstum ausgeht: der Intermediärknorpel. Die vielbeobachteten, vorhin schon erwähnten Verbiegungen bei Exostosen lassen sich leicht folgendermassen erklären (Pels-Leusden, Bessel-Hagen, Helferich). Nur das pathologische periphere Wachstum des Intermediärknorpels macht sich durch Auftreten von Exostosen bemerkbar. Nun wachsen sicherlich auch die zentralen Teile unregelmässig, was man im Röntgenbild als äusserst zackigen, bogigen Verlauf der Epiphysenlinie feststellen kann. Solch unregelmässiges zentrales Wachstum führt natürlich nicht zu Knochenvorsprüngen, sondern zu Schrägstellungen der langen Knochen. Kompensatorisch tritt dann durch Belastung die Verkrümmung auf. Häufig beobachtet man ein Zukurzbleiben der von Exostosen befallenen Knochen. Man hat das so gedeutet (Bessel-Hagen, Pels-Leusden) dass die jeder Epiphysenlinie verliehene bestimmte Knochenbildungskraft zum Teil für die Exostosen verbraucht wird und nachher nicht genug für ein normales Längenwachstum übrig bleibt.

Gottschalk glaubt in einem Fall durch die Arthritis deformans des Vaters die Ex. multiplex erklären zu können.

Ehrhardt stellt sich vor, eine der äusseren Knorpelzellensäulen der Epiphysenlinie sei durch ein Trauma umgeworfen, so dass sie nun mehr oder minder senkrecht zur früheren Wachstumsrichtung gestanden habe und so eine Exostose gebildet haben. Viel Wahrscheinlichkeit hat diese Ansicht besonders bei der Ex. multiplex nicht für sich. Sie hat auch keine Anhänger gefunden.

Tordeux hält die Ex. multiplex für die Folge von Ernährungsstörungen trophoneurotischer Natur.

Friedrich glaubt, es kommt nur immer an den Stellen zur Exostosenbildung, von denen der Strom der Art. nutritiva hinweg gerichtet ist.

Mildner hält die Exostosen nicht für richtige Tumoren, weil sie mit Wachstumsabschluss meist mit Wachsen aufhören.

In neuester Zeit ist mehrfach an eine Beziehung zwischen Ex. multiplex und Schilddrüse gedacht worden. Hönnecke und Bleibtreu haben durch Fütterung von Tieren mit Schilddrüsenpräparaten bei deren Nachkommen allerhand Wachstumstörungen feststellen können. Sie halten die Rachitis (auch Osteomalazie) für eine Folge von Hypothyreosis und Flinker und Ritter glauben, Ex. multiplex und Rachitis seien Koeffekte derselben schädlichen Ursache.

Ritter (auch bei Pannenborg) beobachtete eine Familie von Exostoseträger, in der nur ein Mitglied frei von Exostosen war. Dieses Mädchen war grösser als alle Exostosenträger, sie allein war blondhaarig, und was das

Auffallendste war, gerade sie hatte ausserdem einen Basedow. Bei de übrigen Familienangehörigen war die Thyreoidea kaum palpabel. Bei il traten die Menses früher auf als bei ihrer Schwester, der sie auch in ihr geistigen Entwickelung durchaus über war. Ritter erwähnt kretinhaft Wesen besonders der Schwester, die läppisch, ausserordentlich ängstlich u wohl auch etwas schwachsinnig war. Weber berichtet von einem ähnliche Fall, wo die Exostosenträger rothaarig, die davon freien brünett waren. D Haut der Exostosenträger fühlte sich auffallend rauh an, Mollows Pat dessen Schilddrüse nicht palpabel war, fiel durch kindisches Wesen und mange hafte Intelligenz auf: er gab an, keine geschlechtlichen Regungen zu empfinde Auch bei Rubinstein finde ich in einer Anamnese die Angabe, seit Begin der Exostosenbildung sei die Pat. ganz auffällig in der Schule zurückgeblieben mehrfach ist besonders die Kleinheit der Exostosenträger erwähnt. Marl beschrieb desgl. einen schwachsinnigen Exostotiker und Flinker berichtet von einem Fall von Exostose bei einem Kretin aus einer Gegend, wo de Kretinismus endemisch ist. (Bukowina.) Ritter gibt an, ein Fall vo Basedow und Exostosen sei bisher nicht beobachtet. Ich fand nun eine drei Jahre nach der Ritterschen Arbeit erschienenen Bericht von Gott stein über einen Exostosenträger, der seiner Ansicht nach eine „Form fruste“ des Basedow haben sollte.

An unserem Pat. ist in dieser Hinsicht nicht viel Auffallendes vorhanden Allerdings sieht er für seine 27 Jahre recht jung aus. Der Bartwuchs is minimal, die Thyreoidea ziemlich klein. Die Intelligenz hingegen lässt nicht zu wünschen übrig.

Meiner Ansicht nach würde man sofort Licht in diese Fragen bringen können, wenn man das Blut von Exostosenträgern auf Abwehrfermente gegen normale Schilddrüse, Basedowschilddrüse und andere Organe nach der Abderhaldenschen Methode untersuchte. Auch therapeutische Versuche mit Darreichung von Schilddrüsenextrakt beim Bemerken der ersten Exostosen bei Kindern müssten gemacht werden. Jodothyrin ist bei Erwachsenen schon ohne Erfolg versucht worden.

E. Müller hält in seiner Dissertation Konstitutionsanomalien des Perichondriums und Periosts für den Grund der multiplen Exostosenbildung, und zwar äussert sich seiner Meinung nach diese Anomalie in einer abnormen Knorpelproduktionsfähigkeit des Periosts. Die Periostknorpelinseln verknöchern und werden zu Exostosen. Die Entstehung knorpeliger Exostosen aus verknöcherten Resten der Zwischenknorpelscheiben (Virchow etc.) konnte er in seinem Falle nicht nachweisen.

Schliesslich will ich noch eine ebenfalls in die neueste Zeit fallende Ansicht von Pissavy erwähnen, der an eine enge ätiologische Beziehung der Exostosis zur Tuberkulose glaubt. Nach einer von ihm aufgestellten Statistik haben die Eltern der Exostosenträger in 43%, diese selbst in 40%, hingegen die Bevölkerung nur 12% Tuberkulose. Ob aber die relative Häufigkeit der Tuberkulose bei Exostoseträgern nicht auf eine sekundäre mangelnde Widerstandsfähigkeit, die ihren Grund in Thoraxkleinheit oder Deformitäten

etc. hat, zurückzuführen ist? Auch Curtillet schreibt der Tuberkulose eine wichtige ätiologische Rolle zu.

Von all den soeben vorgebrachten Anschauungen halte ich eine Kombination der Virchow-, von Bergmann-, Bessel-Hagen-, Pels-Leusden-schen Theorie und derjenigen von E. Müller mit der gleichzeitigen Annahme einer inneren Stoffwechselstörung im Sinne Ritters und Hönnickes für die wahrscheinlichste. Diese Stoffwechselstörung führt eben zu Unregelmässigkeiten bei der Knorpelverknöcherung.

Beim Längenwachstum der Röhrenknochen entfernen sich die beiden Epiphysenlinien knochenproduzierend allmählich voneinander. Die Exostosen aber bleiben an der Stelle ihres Ursprungs und so scheinen sie nach der Diaphyse zu wandern. Eigentlich müsste man hiernach genau bestimmen können, wie alt eine Exostose ist. So müsste man annehmen, dass die obere Exostose unseres Pat., die nur etwa 2—3 cm unterhalb der Epiphyse ansetzt, noch nicht sehr alt sei; dass sie etwa in seinem 10. Lebensjahre entstanden sei.

Mit dem Aufhören des Allgemeinwachstums hören in der Regel auch die Exostosen auf zu wachsen; sie bleiben dann stationär, auch sind Fälle unzweifelhafter Rückbildung veröffentlicht (Hartmann, Jungmann, Lallement, Nasse, Starck). Diese Rückbildungen sind vielleicht auf nekrotisierende Entzündungen (Hartmann), auf zystische Erweichung oder auch auf einfache Resorption zurückzuführen (Jungmann).

Interessant wegen seiner relativen Seltenheit ist der auf der Exostose gefundene Schleimbeutel. Als Ätiologie für die Bursa können wir das Scheuern der Sehnen auf der Exostose annehmen; es ist ein sekundär, infolge mechanischer Insulte entstandener Schleimbeutel, ein Schleimbeutel wie er normalerweise über prominierenden Knochenteilen, zwischen Sehnen, kurz überall da, wo es gilt Reibung zu vermindern, vorkommt. Für ein solches sekundäres Entstehen — ein Analogon bietet z. B. der unter sog. Hühneraugen sich bildende Schleimbeutel — sind Orlow, Weber, Volkmann, Hawkins und von Recklinghausen eingetreten. Bei Fällen von multiplen Exostosen hat es sich herausgestellt, dass Bursae nur immer über denjenigen zu finden waren, deren bedeckenden Teile während des Lebens häufige Verschiebung erlitten hatten.

Als nun einige Fälle mit freien Körpern in dem Schleimbeutel (von Bergmann u. a.) sowie Fälle, wo Bursa und Gelenkkapsel durch einen feinen Kanal miteinander verbunden waren (Billroth und Stanley) bekannt wurden, verwarf Rindfleisch die Hypothese eines funktionell entstandenen Schleimbeutels. Er verfocht die Ansicht, die Bursa sei durch eine intraartikuläre, vom Gelenkknorpel stammende Exostose aus der Gelenkkapsel ausgestülpt und habe sich beim weiteren Längenwachstum der Exostose von der Gelenkkapsel durch Abschnürung getrennt. Diese intraartikuläre Exostose solle dicht an der Ansatzstelle der Gelenkkapsel aus dem Gelenkknorpel entstanden sein. — Nur in einem Falle ist es möglich, dass eine intrakapsuläre

Exostose von der Epiphysenlinie stammt und zwar im Recessus superi des Kniegelenks, der über die Epiphysenlinie hinaufreicht. — So erklär Rindfleisch den Befund von freien Körpern in der Bursa, die mikroskopis genau mit den in den Gelenken z. B. bei Arthritis deformans beobachtet übereinstimmten, sowie die beobachtete Kommunikation von Bursa und Gelen kapsel.

Fehleisen hielt die Exostosis bursata für einen Störungseffekt d embryonalen Gelenkanlage. Einige Zellen der noch nicht differenziert Gelenkanlage haben sich nach seiner Vorstellung von ihren Schwesterzell getrennt und haben — die Fähigkeit der Gelenkbildung beibehaltend — si später zur Exostosis bursata entwickelt. Riethus teilte dann einen Fa mit, wo eine Exostose mehrfache Frakturen erlitten hatte und zwischen de einzelnen Bruchenden sich pseudoarthrosenartige Schleimbeutel entwicke hatten. Hier war es zu keiner Callusbildung gekommen, die spitzige Exostosenfragmente haben sich fortwährend gerieben, wohl auch die un gebenden Weichteile gereizt und es ist sekundär infolge mechanischer Insult zu einer Bursabildung gekommen.

In unserem Falle ist nun nachgewiesenermassen ein Scheuern und Reibe der Sehnen auf der Exostose erfolgt und wir werden nicht fehlgehen, wen wir ein dadurch bedingtes sekundäres Entstehen der Bursa annehmen. Di Hypothesen von Rindfleisch und Fehleisen mögen in manchen Fälle ihre Richtigkeit haben, da es ja gar nicht gesagt ist, dass jede Exostosi bursata die gleiche Ätiologie hat, doch haben diese Hypothesen in unserer Falle, wo sich die Entstehung so ungezwungen erklären lässt, keinen Anspruc auf Gültigkeit. Schon allein deshalb können sie keine Gültigkeit haben, wei die Exostose für eine aus dem Genkknorpel entstandene viel zu sehr in de Diaphyse liegt, denn eine Gelenkknorpelexostose kann nicht nach der Diaphys im Laufe der Zeit wandern, da sie ja jenseits des Intermediärknorpels — von der Diaphyse aus gerechnet — entstanden ist.

Die in der Umgebung von Bursa bei der Operation gefundenen Pigmen tierungen lassen darauf schliessen, dass früher durch irgend ein Trauma hie eine kleine Hämorrhagie stattgefunden hat. Als Trauma wird wohl das in Jahre 1907 erfolgte Überspringen der Sehnen verantwortlich zu machen sein

Es ist nun die Frage zu erörtern, welche Sehnen für das Überspringen in Betracht kommen. Da das Bein nicht völlig gestreckt werden konnte müssen wir eine Beteiligung der Beugemuskulatur annehmen. Von Beugern verlaufen an der Innenseite des Kniegelenks M. gracilis, M. semitendinosus und M. semimembranosus. In der Nähe der Exostose liegen ferner die Mm gastrocnemius und soleus, denen bei fixiertem Fuss und Unterschenkel eben falls Beugefunktionen im Kniegelenk zukommen. Der ebenfalls dort ver laufende M. Sartorius ist als Adduktor auszuschliessen.

Wir wollen nun diese in Frage kommenden Beuger nach Ursprung, Verlauf, Ansatz sowie ihrer Lage zur Exostose nach genauer betrachten und

die Muskeln oder den Muskel, der an der Funktionsstörung die Schuld trägt, ausfindig zu machen suchen.

M. gracilis entspringt in der Gegend der Symphyse und des Arcus pubis, verläuft an der medialen Seite des Oberschenkels und des Kniegelenks und biegt zuletzt etwas nach vorn, um dicht unterhalb des Kniegelenkes an der Tuberositas tibiae zu enden. Seine Sehne liegt zwischen denen des M. sartorius und M. semitendinosus und bildet mit ihnen den sogenannten Pes anserinus. Dieser Muskel — abnorme Ansätze sind hier nicht berücksichtigt — liegt ausserhalb des Bereichs der Exostosenspitze, da er 1. bereits oberhalb der Exostosenspitze inseriert, 2. bei seinem etwas nach vorn gerichteten Verlauf gar keine Gelegenheit hat mit der nach hinten gerichteten Exostose in Berührung zu kommen.

Mm. semimembranosus und semitendinosus entspringen am Tuber ischiadicum, der erste lateral vom zweiten, ziehen schräg über die Rückseite des Oberschenkels und biegen an der medialen Kniegelenksseite unterhalb des Gelenks nach vorne um. M. semimembranosus teilt sich dort in 2 Endsehnen, deren laterale als Lig. popliteum obliquum in der hinteren Wand der Kniegelenkskapsel und deren mediale dicht unterhalb des Condylus medialis tibiae in einer seichten Knochenrinne (aber immer noch ausserhalb des Exostosenbereichs) inseriert. Also ist auch M. semimembranosus auszuschliessen.

M. semitendinosus endlich reicht weiter hinunter, seine Sehne geht zum Teil in die Faszie über, auch an der Bildung des Pes anserinus ist sie als unterste und tiefste Sehne beteiligt.

Die Unterschenkelmuskeln 1. Gastrocnemius und 2. Soleus, die 1. von den beiden Condyli femoris und 2. vom Capitulum fibulae, einem von unten medial nach oben lateral verlaufenden Arcus tendineus, der Linea poplitea entspringen und gemeinsam die am Tuber calcanei ansetzende Achillessehne bilden, kommen ebenfalls nicht in Betracht, da sie dicht dem Knochen aufliegen und so nicht mit der Exostosenspitze in Kollision geraten können. Die Exostose liegt direkt auf dem M. soleus, ihre Biegung passt sich seiner Oberfläche an.

Es bleibt also nur der M. semitendinosus als einziger Muskel der überhaupt im Bereich der Exostosenspitze liegt.

Der Mechanismus des Hinterhakens ist durch die beiden Figuren (Nr. 4 und 5) erläutert. Die sonst vor der Exostosenspitze liegende Sehne rutscht bei einer stärkeren Beugung nach hinten hinter die Spitze und wird bei der folgenden Streckung durch diese am Zurückgleiten gehindert. Der Streckung stellt sich dann der elastische Widerstand des durch die Abknickung zu kurz gewordenen Semitendinosus entgegen. Gross kann diese Abknickung und damit die Beugekontraktur nicht sein, was ja mit den im Status angegebenen 150° übereinstimmt. Auch die im Status beschriebene federnde Fixation ist nach obigem leicht erklärlich.

Die Osteome sind an und für sich durchaus gutartige Tumoren. Sie beeinträchtigen den Allgemeinzustand nicht und machen keine Metastasen.

Nur durch ihre Grösse, Form und ihren Sitz erlangen sie klinische Bedeutu
Angeregt durch die bisher nicht beobachtete Funktionsstörung in unser
Falle habe ich die Literatur über Exostosen auf durch die verursachte
schwerden so weit wie möglich durchgesehen und habe mancherlei Int
essantes dabei gefunden. Bemüht habe ich mich, nur die auf Osteome zurü
zuführenden Erscheinungen zusammenzustellen und alle Fälle entzündl
traumatischer Knochenbildungen auszuschliessen.

Bei der Mannigfaltigkeit der beobachteten klinischen Erscheinungen
es der Übersicht halber notwendig, sie nach einer bestimmten Disposition
betrachten; und zwar will ich nacheinander die Beschwerden besprechen,

1. in einer Bewegungshinderung unmittelbar durch die Grösse und
   Sitz der Exostose bestehen,
2. aus einer Kollision der Exostose mit Nerven, Gefässen, Sehnen e
   resultieren,
3. ihren Grund in einer Raumbeengung geschlossener Höhlen und E
   engung von Kanälen haben.

1. Buntzen beobachtete eine Exostose des Os zygomaticum, die
Bewegungen des Unterkiefers nahezu unmöglich gemacht hatte. Im patl
logischen Museum zu Halle befindet sich ein Unterkiefer mit einem männ
faustgrossen Osteom, das sicherlich intra vitam die Bewegungen des Unt
kiefers stark beeinträchtigte (von Volkmann). Auch Petit Veudot u
Trélat sahen funktionsbehindernde Unterkieferexosten.

Roberg hat 12 Fälle von Schulterblattexostosen zusammengestellt, v
denen mehrere zu Bewegungsstörungen des Armes geführt hatten. Der A
konnte nicht über die Horizontale erhoben werden (auch Texto
Schorr u. a.).

Von Becken ausgehende Exostosen führen zuweilen zu Störungen d
Hüftgelenksbeweglichkeit. In einem Falle von Henking zwang eine mann
kopfgrosse Exostose des Scham- und Sitzbeins den Kranken mit gespreizt
Beinen zu gehen, behinderte also die Adduktion. Braun berichtet von eine
Patienten, dessen Hüftgelenksbewegungen durch eine etwa 9 cm lange, von d
Spina anterior inferior ausgehende und dem Femur parallel etwa bis z
Linea intertrochanterica verlaufende Exostose beschränkt war. Er erwäh
noch, dieselbe habe eine Knorpelkappe und einen Schleimbeutel besesse
Aber auch Osteome des Oberschenkels vermögen das Hüftgelenk zu beei
trächtigen. Von Bergmann hatte einen Mann, bei dem eine vom ober
Drittel des Femur stammende Exostosis bursata bei Adduktion gegen d
Tuber ischii stiess und auch die Auswärtsrollung unmöglich mach
Läwen beschrieb einen ähnlichen Fall.

Brenner und von Volkmann sahen 2 Leute, die ihren Arm weg
einer fingerlangen, die Haut handschuhfingerartig vorstülpenden Humeru
exostose nicht ganz adduzieren konnten, da die Exostose dann mit den Ripp
zusammenstiess, was ihnen zudem recht heftige Schmerzen verursachte.

Sehr oft findet man Behinderung der Flexion in Ellenbogen- und Ku
gelenk durch Tumoren, die bei der Beugung gegen den sich nähernd

anderen Knochen stossen und so, wenn sie dicht am Gelenk sitzen und sehr lang oder gross sind, fast zur Ankylose führen können (von Bergmann, Braun, Carnot und Bonniot, Bell, Herbst, Lallement, Rumpel, F. Schäfer, Schor, Treskin). Die Streckung ist sehr viel seltener als die Beugung behindert. Am Arm z. B. durch Olekranonexostosen (Brenner, F. Schäfer).

Ebenfalls sehr häufig sind Brückenexostosen von Radius und Ulna, die die Pronation und Supination natürlich gänzlich aufheben (Bökel, Drescher, Herzfeld, Hoffa, Jones, F. Schäfer, Wendel). Die desgleichen mehrfach beobachtete Fibula-Tibiaexostosensynostose (Bircher, Cohnheim, Frangenheim, Herbst, Marle, F. Schäfer, Seidel, unser Fall) macht keine Beschwerden. Nur wenn die Fibula durch starke Vorwölbung nach oben gezogen wird, leidet die Festigkeit des Fussgelenks dadurch und es entsteht ein Pes valgus. Im Falle von Schwartz bestand eine Exostose am unteren Tibiaende, die den Talus verschoben und so zu einem Plattfuss geführt hatte.

Die sehr seltene Exostose der Patellahinterfläche führt zu einer Beugungsbehinderung im Kniegelenk, da sie bei der Beugung durch den Quadrizeps gegen das Gelenk gedrückt wird (Pellegrini).

Bei C. Schäfer las ich von einer Exostose an der unteren Epiphysenlinie des ersten Metatarsus, die zur Dorsalflektionsstellung der zweiten Phalanx und Bewegungshemmung der grossen Zehe geführt hatte.

Von einem recht interessanten Fall berichtet Riedinger. Dort sass die Exostose im Recessus superior genu, also intraartikulär, trotzdem ging sie von der Epiphysenlinie aus, da der Rezessus über diese Linie nach oben reichte. Durch die Exostose soll völlige Beugung und auch Streckung nicht möglich gewesen sein.

2. Über Erscheinungen von seiten der Nerven ist oft berichtet worden. Meist wird der Nerv durch die Grösse der Exostose gezerrt oder auch komprimiert. Motorische Ausfallserscheinungen oder heftige Neuralgien werden die Folge sein.

Eine Kompression der den Wirbelkanal verlassenden Nervenstämme fand ich nur einmal erwähnt. Eine äussere Wirbelexostose war die Ursache (Francis Battersby ref. von Exner und C. O. Weber). Heftige Viszeralneuralgien hatten zur Diagnose geführt.

Durch eine Klavikularexostose, die auf den Plexus brachialis drückte, kam es zur Atrophie der Armmuskeln, zu Spasmen und Bewegungshemmung (Mesnard). Dasselbe Bild entstand infolge einer Exostose der ersten Rippe (von Bergmann). Bei einer Exostose an der gleichen Stelle kam es in einem Falle von Stanley (ref. bei Weber) nur zu heftigen Schmerzen bei Armbewegungen und in dem Falle von Fränkel zu Parästhesien.

Beckenexostosen haben zu Neuralgien im Gebiet des N. obturatorius und auch ischiadicus den Anlass gegeben (Riedinger). In dem Falle von Crivelli war eine Atrophie der Beinmuskeln und Schmerzen in der Gegend

der Fossa iliaca auf eine am Rande des Foramen ischiadicum majus sitzen mit Muskeln, Gefässen und Nerven verwachsene Exostose zurückzuführen.

Stanley (ref. bei Weber) berichtet von einer Exostose, die den N. uln förmlich durchbohrt und in 2 Teile gespalten hatte. Köhler, Pelteso und Astley Cooper (ref. bei Schäfer und Weber) sahen völlige Perone lähmung durch Druck von Fibulaexostosen auf den Nerven. In Peltesoh Falle war durch die Nervenlähmung ein paralytischer Klumpfuss entstand

Interessant ist der Befund bei dem Schäfer'schen Patienten. I N. tibialis war durch eine von der Fibula ausgehende Exostose sehr st gespannt und durchsetzte zusammen mit den Gefässen den Tumor in ei tiefen Rinne. Gleichzeitig bestand Atrophie der Wadenmuskeln, die ja v diesem Nerven abhängen. Bei Beck finde ich die Angabe, durch ei Knochengeschwulst der oberen medialen Tibiaseite sei die Ausbreitung N. saphenus (auch der Vene) gestört worden.

Zahlreich sind die Fälle, in denen die Patienten über Schmerzen Tumor, teils spontan, teils nach längerem Gehen klagten. Zuweilen war au der Tumor an und für sich druckschmerzhaft. Oft wird auch eine leic Ermüdbarkeit erwähnt, sowie Schmerzen rheumatischer Natur in den schwülsten bei Witterungswechsel (Trélat, Delfino, Klehmet, Herbs Mohr, Lallement, Pels-Leusden, Schuster, F. Schäfer, Bac Weber, Winters, Piltz, Bessel-Hagen, Stolzenberg, Reic Hierher gehört auch der zu zweit operierte Tumor unseres Falles.

Recht unangenehm werden Skapularexostosen beim Liegen (Texto und Beckenexostosen beim Sitzen, sowie solche der Hohlhand beim Greif (Hashimoto); Schmerzen treten auch auf, wenn der Tumor durch Trauma abgebrochen war (Riethus, Kirmisson, H. Fischer, Page Sourdat, Preleitner, Drehmann, Weber, Lawrence referiert Weber).

Bei der Exostosis bursata ist es nach Traumen oft zu einer erheblic Beschwerden verursachenden Entzündung der Bursa mit Eiterung und selt Verjauchung gekommen (Braun, H. Fischer, Hashimoto, Roux ref. Weber, Riethus). In dem Falle von H. Fischer starb der Patient dieser Verjauchung. Auch Cysten der Bursa, die durch ihre Grösse hinderli waren, sind beobachtet worden (Broca, Rindfleisch und Gillette).

Dislokation von Gefässen ohne Arrosion derselben haben von Ber mann, Läwen, Mesnard, F. Schäfer, Beck und von Volkma beschrieben. Im Fall von Mesnard waren durch eine Klavikularexosto die mit dem Plexus brachialis verlaufenden, den Arm versorgenden Arte und besonders die Venen komprimiert (Art. + Vena subclavia), so dass infol des erschwerten Abflusses Stauungsödem des Armes aufgetreten war. Au bei von Bergmanns Fall waren die Armgefässe durch eine Radiusexosto komprimiert und Weber referiert einen Fall von A. Cooper, wo infol einer Kompression der Art. subclavia durch eine Exostose des 6. oder 7. Ha wirbels der Radialpuls nicht zu fühlen war, eine venöse Röte und Kälte d Hand und sogar gangränöse Stellen an derselben sich fanden.

Sehr interessant sind die bisher beobachteten 12 Fälle, in denen eine Exostose zur Verletzung von Arterien Veranlassung gegeben hatte. In acht Fällen (Herbst, Weinlechner, von Statzer, Küster, Terrier und Hartmann, Boling ref. bei Terrier et Hartmann und Küster, Temple und Swenson ref. bei Küster) war die Arteria poplitea betroffen. Spitzige Exostosen der Femurhinterfläche hatten die Arterie aufgespiesst oder sie war durch Reibung allmählich arrodiert und so war es teils zu einem Aneurysma, teils zum Hämatom gekommen. In dem Falle von von Statzer war dem Patienten ein schwerer Sack auf die Hinterseite des Kniegelenks gefallen und die Exostose hatte so die Arterie perforiert. Sourdat sah eine Arrosion der Art. peronea durch eine Exostose des oberen Tibiaendes. Die Schmerzen hatten in seinem Falle auch eine reflektorische Beugekontraktur veranlasst; Zondek und Bauby beschreiben ein Aneurysma arteriae femoralis, das durch Reiben auf einer Exostose entstanden war. Bei C. O. Weber fand ich schliesslich von einem Axillaris-Aneurysma (Roux), durch eine Humerusexostose hervorgerufen, berichtet.

Relativ selten haben Dislokationen von Muskeln und Sehnen die Patienten zum Arzte geführt. Unser Fall einer richtigen Sehnenluxation beansprucht ganz besonderes Interesse, da er in der Literatur einzig dasteht. Nur Chifolian hat noch einen jungen Mann beschrieben, der an der oberen Tibiainnenseite — also an derselben Stelle wie in unserem Fall — eine hakenförmige Exostose hatte, über welcher sich „die Sehnen der Mm. semitendinosus, gracilis und sartorius luxierten“ und so dem Patienten beim Gehen heftige Schmerzen verursachten. Ob die angegebenen Muskeln stimmen, halte ich für sehr zweifelhaft; leider habe ich die betreffende Arbeit nicht im Original lesen können, sondern war nur auf einen Bericht im Zentralblatt angewiesen. Vermutlich sind in diesem Falle die Sehnen immer auf der Exostose hin und her gerutscht und haben so die Schmerzen verursacht. Eine richtige dauernde Luxation wie in unserem Falle war sicherlich nicht vorhanden. Eine gewisse Ähnlichkeit hat auch ein Fall von L. Schäfer, wo infolge einer sehr grossen Exostose der Fibula eine Beugung über 45° nicht möglich, aber auch eine völlige Streckung nicht ausführbar war. Beim Versuch der völligen Streckung fühlte man, wie sich die Mm. semitendinosus, semimembranosus und biceps anspannten; sie waren durch die Verdrängung gewissermassen zu kurz geworden und hinderten dadurch die Streckung. Diese Behinderung war aber chronisch und nicht so akut wie in unserem Falle entstanden. Der Fuss stand in Spitzfussstellung. — Bessel-Hagen beschreibt einen Fall von fehlerhaftem Verlauf der beiden hinter dem Malleolus internus herabziehenden Sehnen (M. tibialis post. und Flexor dig. longus), die durch eine Exostose an der Hinterseite der Tibia aus ihrer normalen Lage gedrängt waren, nun eine Hautfalte emporhoben und in ihrem Verlauf die Konkavität oberhalb des Malleolus internus überbrückten. Von Volkmann und Treskin sahen Bewegungsstörungen durch Schmerzen infolge Kollision einer Exostose mit Oberarmmuskeln (M. deltoideus). In Reich's Falle hatte eine faustgrosse Exostose des Condylus medialis femoris die

Patella nach unten und aussen abgedrängt und den Quadrizeps verlage so dass eine Beugung nur bis 90° erfolgen konnte.

Gar oft ist die die Tumoren bedeckende Haut infolge der vielen Insu — Traumen, Reiben der Kleidung —, denen sie ausgesetzt ist, beschädi Es kommt erst zur Entzündung und dann bilden sich meist Dekubit geschwüre, die den Patienten erheblich peinigen (von Haberer, Lallemer Pels-Leusden, Rubinstein, Beck, von Volkmann, Hartman unser Fall). In dem Fall von Lallement hatte die Eiterung auf die Ex stose (Schulterblatt) übergegriffen und hatte sie zur Nekrose und zum völlig Verschwinden gebracht. Von den Gesichtsexostosen, die oft zur Hauteiteru und zu Fisteln führen, soll in einem der nächsten Absätze die Rede sei Die vorhin besprochenen Schleimbeutelvereiterungen können sich natürli auch an ein Dekubitalgeschwür anschliessen.

Einen einzig dastehenden Fall von Pharynxdekubitus beschreibt Stude Der Pat. war ganz allmählich im Laufe von Jahren an Schluckbeschwerde erkrankt. Er starb an einem anderen Leiden. Bei der Sektion zeigte sic ein Dekubitalgeschwür der hinteren Pharynxwand, verursacht durch ein Wirbelexostose. Diese hatte die nicht sehr hochgradigen Schluckbeschwerde veranlasst; bei der Bettlägerigkeit des Pat. hatte das Reiben des rückwär gesunkenen Pharynx-Ösophagus zu dem Dekubitus geführt. Heinlei (M. m. W. 1911, 436) beschreibt einen gleichen Fall, gibt jedoch an, ein arthritische Knorpelwucherung sei der Anlass gewesen. C. O. Weber e wähnt einen Fall (Andral) wo eine Halswirbelexostose Schlingbeschwerde veranlasst hatte.

Die subunguale sogenannte Duypuytren'sche Exostose der grossen Zeh ist den Pat. immer recht unangenehm, so dass sie ihre Entfernung wünschen Stiefeldruck, Vereiterung des Nagelbetts, Abstossung des Nagels, auch Knochen karies sind ihre Folgen (Hueter, Reinicke, Sistach, von Volkmann Brenner, Bogdanovici, Köhler, Weber, Braune, Virchow, Ro berg). Virchow erwähnt, in sehr seltenen Fällen käme die Exostose auc an der ersten Phalanx der kleinen Zehe vor. Ory beschrieb eine subun guale Exostose an der Hand, und zwar am Zeigefinger, ein gewiss seltene Befund.

In einem Falle von J. Meyer sass eine Exostose an der unteren Tibia epiphyse, die durch den Druck des Schuhwerks Beschwerden machte.

Am Schlusse dieses Abschnitts sei nochmals des schon vorhin erwähnte Pat. von Brenner und von Volkmann (auch bei Braune) gedacht, di beide Humerusexostosen hatten, welche bei Adduktion gegen die Rippe stiessen und so heftige Schmerzen verursachten. Auch der Pat. von Scho beklagte sich über das Reiben seiner Skapularinnenflächenexostose an de Rippen. Interessant ist noch eine Beobachtung von Ehrhardt: Ein Exostose des Condylus int. femoris führte zu einem alle Augenblick rezi divierenden Erguss ins Kniegelenk.

Rumpel sah eine Exostose des proximalen Endes der ersten Phalanx die den benachbarten Finger abgedrängt und die Hand so in ihrer Funktion

eingeschränkt hatte. In Frey's Falle hatte eine Exostose den zweiten und dritten Metakarpalknochen verlötet und das Interstitium metacarpale auseinandergedrängt, was vom Pat. als recht störend empfunden wurde.

3. Aussen am Schädel sitzende Tumoren machen keine Symptome, anders dagegen verhält es sich mit den intrakraniellen, die als Hirntumor imponieren und alle Zeichen des Hirndrucks veranlassen, sowie sie eine bestimmte Grösse überschreiten. Wenn es sich um eine solitäre Exostose handelt, so wird nur die äusserst langsame Zunahme der Symptome sowie das Röntgenbild diese Diagnose ermöglichen. Einfacher ist die Sachlage, wenn Exostosen anderer Körperteile vorhanden sind.

Eine ganz kolossale Schläfenbeinexostose, die nach aussen kindskopfgross, nach innen apfelgross war, hat Cholewa beschrieben (auch bei von Volkmann und Schuchardt). Die Abbildung des hier in Halle befindlichen Präparates ziert fast alle diesbezüglichen Lehrbücher. Der Pat. war vollkommen verblödet und hatte eine Atrophie beider Sehnerven; er starb aber nicht direkt an seinem Tumor, sondern an einem weichen Spindelzellensarkom, das vielleicht vom Innenteil der Exostose ausgegangen war. Öfter habe ich von einer Exostose des Clivus Blumenbachii berichtet gefunden, die aber meist klein blieb und nur einen Nebenbefund bei der Sektion darstellte. Sie geht von der Synchondrosis spheno-occipitalis (Gegenbaur), der Grenze zwischen Hinterhaupts- und Keilbein aus, die erst in der Pubertät verknöchert (Weber, Virchow, Huber, Henking, Marle, Vix, Sonnenschein ref. bei Starck).

Man müsste eigentlich erwarten, dass Exostosen durch Reizung der Hirnrinde Jackson'sche Epilepsien verursachten, doch habe ich keine genauere diesbezügliche Krankengeschichte finden können. Schor berichtet von einer Exostosenträgerin, die an Epilepsie litt. Bei Weber fand ich eine kurze Beschreibung eines Falles von Stanley, wo man eine Exostose exstirpierte, die „vermutlich" Epilepsie ausgelöst haben sollte. Der Kranke starb an einem Anfall während der Trepanation.

Ich will jetzt 2 Fälle von Hirn- und Marktumorsymptomen durch Exostosen kurz erwähnen. Ochsner und Rotstein's Pat. hatte eine Lähmung des rechten, eine Ataxie des linken Armes, einen spastischen Gang, Babinski rechts, Nystagmus und Neuralgien im N. occipitalis minor. Diese Neuralgien ermöglichten den Sitz der Kompression des Rückenmarks genau zu lokalisieren. Man fand bei der Laminektomie dann auch, wie man erwartet hatte, eine Exostose des zweiten Halswirbels, die entfernt wurde und der Pat. war dadurch dauernd geheilt.

Nicht so glücklich ging der Fall von Starck aus. Dessen Pat. klagte über Ameisenlaufen und unwillkürliche klonische Zuckungen im linken Bein. Die Reflexe waren gesteigert, Babinski war positiv, die Sensibilität aller Art der unteren Körperhälfte stark herabgesetzt. Erst entstand Retentio alvi et urinae, später Inkontinenz. Allmählich entwickelte sich eine spastische Paraparese, kurz es entstand das Bild einer Querläsion in der Höhe des 3. bis 4. Brustwirbels. Aber auch

die Gehirnnerven waren beteiligt, und zwar bestand eine Fazialis- und Hyp glossusparese der rechten Seite. Starck nahm 4 komprimierende Exostos an, 2 an der Schädelbasis, eine 3. am 11./12. Brustwirbel und eine 4. zwisch 7. Brust- und 6. Halswirbel. Bei der Laminektomie fand man das Rücke mark in der Höhe des 3. Brustwirbels zwischen 2 Exostosen eingeklemm Diese wurden exstirpiert, doch besserten sich die Erscheinungen nicht rec so dass der Pat. ungeheilt entlassen wurde. Reid und Peregra, (beide na C. O. Weber) beschrieben Kompression der Medulla spinalis durch Exostos des Processus odontoideus des Epistropheus. Caselli hat noch von ein durch Operation geheilten Kompression des Marks infolge einer Wirbelexost berichtet, desgl. Bruns (ref. bei Starck) von einer solcher der Cauda equin

Virchow und C. O. Weber haben eine ganze Reihe von Schädl exostosen zusammengestellt, doch es erübrigt sich wohl nach Beschreibu Fälle von Ochsner und Rothstein und Starck näher darauf einzugehe

Sehr häufig sind die Osteome der Nasennebenhöhlen, die vom Stirnbein, Sie bein, Keilbein und Oberkiefer ausgehen. (Weinlechner, Sprengel, Gies Desprès, Jaboulay, Kirchhoff, Lemere, Güntzer, Goyannes, Imr Benassi, von Lysthav, ref. bei Volkmann, Knapp, Friedenber Axenfeld, Schlesinger, Bessel-Hagen, Hauff, Perthes, Bornhaup A. Cooper ref. bei C. O. Weber usw.) Eines ihrer konstantesten Sympton ist die Verdrängung des Bulbus, und zwar wird dieser, da das Osteom mei von oben innen ausgeht, nach aussen unten und vorn verdrängt. Nur einem Falle von Friedenberg hatte eine Stirnhöhlenosteom das Auge nac hinten geschoben. Durch das Verdrängen des Bulbus entstehen natürlic Doppelbilder. Sogar zum Platzen der Bulbi war es im Falle von Howshi (nach Weber) gekommen. Oft fand ich auch die Angabe, dass die Nase gänge durch die Geschwulst verschlossen waren (Lemere, Giese, Coope Weber), dass es zur Aufhebung des Geruchs, zu Tränenfluss durch Kom pression des Ductus naso-lacrimalis, sogar zur Erblindung gekommen wa (Bornhaupt, Giese). Die Nasenmuscheln sowie die den Tumor in de Weg kommenden Knochen werden durch den Druck atrophisch. Auf dies Weise kann die Schädelhöhle eröffnet werden (Bornhaupt, Goyanne Knapp, Cooper ref. bei Virchow) und eine Meningitis durch Überleitun einer Infektion sich entwickeln (von Eiselsberg und Paget). Im Falle vo Cooper (ref. bei Weber), bei dem ein Antrumtumor weit in das Gehirn ragt starb die Kranke an einer Apoplexie. Häufig findet man Eiterungen un zahlreiche die Haut durchsetzende Fisteln. Der Stiel des Tumors kann durc die Eiterung nekrotisch werden und der Tumor sich von seiner Ansatzstell lösen (totes Osteom — Bornhaupt, Axenfeld, Denker), sogar spontan nac aussen sich abstossen. In Bornhaupts Falle, wo die Schädelgrube eröffne war, kam der Pat. nach der Exstirpation des Tumors an einem Hirnabszes zum Exitus.

Im weiblichen Becken sind besonders die spitzen Promontorialexostose und die der Synchondrosis sacro-iliaca gefährlich, allerdings nur wenn di betreffende Frau gravid ist. Es ist zur Uterusruptur, zur Perforation de

ouglas und so zur freien Verbindung mit der Bauchhöhle und drohender eritonitisgefahr gekommen (Hofmeier, Birnbaum, Stein, Breisky f. bei Neugebauer). Meistens wird, da die Geburt nicht recht vorwärts hen will, die Zange angelegt, das Kind extrahiert und bei der Nachuntersuchung findet sich dann ein tiefer Riss der hinteren Vaginalportio bis in n Douglas hinein. Mit der Diagnose steht es hier ebenso wie bei den rakraniellen Exostosen. Denkt man überhaupt an die Möglichkeit, so wird an sie stellen können, wenn es auch schwer ist, den Tumor zu palpieren; amentlich wenn bereits der Kopf des Kindes im Becken steht. Da durch e Ex. ein räumliches Missverhältnis zwischen Kindskopf und Geburtsweg eschaffen ist, wird es nicht weiter Wunder nehmen, wenn man ausser von erletzungen der Mutter auch von löffelförmigen Eindrücken am kindlichen chädel liest. (Neugebauer, Hofmeier, Stein, D'Outreponts ref. bei tein). Meckel (ref. bei Volkmann) sah eine Frau, die mehrfach immer n selben Monat abortierte, weil eine Promontorialexostose stets zu bestimmter Zeit auf den Uterus drückte. Nägele (ref. bei Hofmeier) glaubt n den Exostosen einen Grund für Mastdarmscheidenfisteln zu sehen; allzu el Anhänger hat seine Ansicht jedoch nicht gefunden. Im Falle von V. Kramer stellte eine Schambeinexostose ein Geburtshindernis dar; sie urde nach einer Sectio caesarea exstirpiert.

Auch die Blase kann durch Exostosen in Mitleidenschaft gezogen werden. n Boyer's Fall (nach C. O. Weber) war es zu Urinretention infolge Kompression des Blasenhalses durch eine Ex. ossis pubis gekommen. In einem ektionsbericht (Cloquet, nach Weber) wird eine Exostose der Symphyse eschrieben, die von einer Bindegewebsschicht überzogen in die Blase hineinagte. Die Blasenwand war durch den Druck des Tumors atrophisch georden. Intra vitam hatten angeblich keine Beschwerden bestanden.

Dass Exostosen des Gehörganges den Gehörgang völlig verschliessen, ist n seltenes Vorkommnis. In einem Falle von Aldinger waren sogar beide änge verschlossen, eine sekundäre Eiterung mit heftigen Schmerzen hatte r Perforation des Trommelfeldes geführt. Auch in dem Lehrbuch von enker fand ich diese Störung erwähnt und im Jahresbericht (1906, S. 489) nen Fall von Meyer beschrieben.

Da die Osteome aus typischen Knochen bestehen, so ist natürlich die öglichkeit vorhanden, dass sie maligne degenerieren können und ein Sarkom ch entwickelt. Nur in einem Fall von Chiari — vielleicht gehört auch r der Schädelexostose von Cholewa hierher — habe ich solch eine maligne egeneration erwähnt gefunden. Auch chondromatöse Entartung von Exosen ist als Gefahr zu betrachten. Die den Exostosen genetisch gleichertigen Chondrome sind insofern bösartiger, als sie ein viel ausgedehnteres ascheres Wachstum besitzen und sogar Metastasen machen.

Die schon mehrfach erwähnten Wachstumsstörungen wie Genu valgum, enu varum, Cubitus valgus, Coxa vara, Pes planus, Verkrümmungen und erkürzungen von Knochen (Skoliose etc.) erfordern orthopädische Therapie.

Bei Verkürzung der Ulna und normaler Länge des Radius kommt es Subluxation oder Luxation des Capitulum radii, was nun recht stör empfunden wird, da die Pat. sich an dem vorspringenden Knochen alle Aug blick stossen (Bessel-Hagen, Pels-Leusden, Maclean, Rubinste Hoffa, Friedrich, Poore, Pannenborg). Bessel-Hagen hat e fohlen in solchen Fällen das Capitulum radii zu resezieren. Auch wür bei Verkrümmungen m. A. vielleicht keilförmige Resektionen angebracht s

In unserem Falle ist von Wachstumsstörungen nichts festzustellen. zweite untere Tumor hatte bereits die Tibia und Fibula verbogen, das ist jed nicht als Wachstumsstörung, sondern als unmittelbare Tumorwirkung anzuseh

Eine Indikation zur Entfernung der Exostosen besteht in allen Fäl wo sie Beschwerden machen. Auszunehmen sind hier wohl die Beck exostosen, deren Exstirpation doch schon ein ganz erheblicher Eingriff so dass man gegebenenfalls wohl meist das Kind perforieren, ev. auch Kaiserschnitt machen wird.

Die Operation ist zu den hoch aseptischen zu rechnen und muss, die Sterilität anbetrifft, mit derselben Sorgfalt vorgenommen werden, eine Laparotomie. Bei Aneurysmen wird man den ganzen Sack exstirpie oder einfach unterbinden ev. eine Gefässnaht versuchen, ausserdem natürl die Exostose exstirpieren.

In der antiseptischen Periode scheute sich von Bergmann trotz al Karbols und aller Listerschen Verbände wegen der Osteomyelitisgefahr Exostosen blutig zu entfernen; er packte sie durch die Haut, brach sie und suchte sie dem Knochen parallel zu stellen. Das abgebrochene Stü wurde dann resorbiert. Maunder versuchte, allerdings ohne Dauererf — die Exostose wuchs wieder an — dieselbe Methode. An nicht operati Therapie ist so ziemlich alles versucht worden: Jodkali, Jodothyrin, Röntge bestrahlung etc., jedoch alles umsonst. Nur dem Jodkali ist mehrfach das Exostosenwachstum hemmender Einfluss zugesprochen worden.

Die Prognose der operativen Behandlung ist jetzt günstig. Frü hatte die Infektion manches Opfer gefordert. Rezidive kommen nicht v

Zum Schluss möchte ich nicht verfehlen, Herrn Professor Schmieden und Professor Dr. Stieda für die gütige Überlassung Falles, sowie Herrn Dr. Veit für die freundliche Raterteilung bei Anfertigu dieser Arbeit meinen besten Dank auszusprechen.

Literaturverzeichnis.

Abkürzungen: M. M. W. Münchener medizinische Wochenschrift. B. kl. W. B liner klinische Wochenschrift. B. M. W. Berliner medizinische Wochenschrift. W. M. Wiener medizinische Wochenschrift. D. M. W. Deutsche medizinische Wochenschrift. B. Bruns Beiträge zur klinischen Chirurgie. L. A. Langenbeck's Archiv für klinis Chirurgie. V. A. Virchow's Archiv. I. D. Inauguraldissertation. Z. Zentralblatt Chirurgie. J. Jahresbericht über die Fortschritte der gesamten Medizin. D. Z. f. Deutsche Zeitschrift für Chirurgie.

1. Aldinger, Zwei Fälle von Exostosen im äusseren Gehörgang. Arch. f. Ohrenhei 1876. Bd. XI. H. 2.

2. Arnold, Zwei Osteome der Stirnhöhlen. V. A. Bd. LVII. S. 14
3. Ausch, Multiple Exostosen. D. M. W. 1904. S. 1304.
4. Axenfeld, Lehrbuch der Augenheilkunde.
5. Babesch und Capitolin, Osteogenetische Exostosen und Rachitismus. Spitalul Nr. 18. 1912; M. M. W. 1913. S. 1051.
6. Back, Ex. cart. tibiae. I. D. Berlin 1902.
7. Barker, Bilateral Ex., gonorrhoical in origin. John Hopkins hosp. Bull. 1905. Nov.; J. 1905.
8. Bauby, Ex. ostéogéniques multiples avec compl. graves. La semaine méd. 54; J. 1896. S. 221.
9. Beck, Exostosis. Memorabilien Jahrg. 10. 1865. S. 137 nach Gurlt's J. L. A. Bd. VIII. S. 302.
10. Becker, Über die Exostosen am oberen Kalkaneusrande. Fortschr. a. d. Geb. d. Röntgenstr. 1912. S. 286.
11. Bell, A case of Ex. burs. Ann. of Surg. Vol. IX. S. 112; Z.
12. Bennassi, Osteoma del frontale. Gazz. degli ospedali e delle clin 1899. 37; Z. 1899.
13. Bennecke, Über einen Fall von Mult. cart. Ex. Z. 1901. S. 315.
14. Derselbe, Enostose der Tibia. Fr. Ver. d. Chir. Berlins. Z. 1904. S. 500.
15. von Bergmann, Zwei Exostosen am Femur. Petersb. med. Wochenschr. 1876. Nr. 5. S. 1.
16. Derselbe, Multiple Exostosen. Berl. med. Ges. 18. VI. 1888; M. M. W. 1888. S. 426.
17. Bessel-Hagen, Über Knochen- und Gelenkanomalien bei multiplen cart. Ex. L. A. Bd. XLI. S. 450. 505.
18. Dieselben, Zur Kenntnis der Stirnhöhlenosteome. 62. Vers. d. Naturf. u. Ärzte 1899; Z. 1899. S. 900.
19. Billroth, Aus „Chirurgische Erfahrungen". L. A. Bd. X. S. 461.
20. Bircher, Knochentumoren im Röntgenogramm. Fortschr. a. d. Geb. d. Röntgenstr. 1908. Bd. XII.
21. Birnbaum, Beckenexostosen. Schmidt's Jahrbuch 1864. 124. S. 272.
22. Bleibtreu, Über den Einfluss der Schilddrüse auf die Entwickelung des Embryos. D. M. W. 1907. S. 15.
23. Bode, Zur Frage der Kontusionsexostosen des Oberschenkelknochens. D. Z. f. Ch. Bd. LXXVIII. S. 546.
24. Bökel, Ex. multiples chez un enfant. Gaz. méd. de Strasbourg No. 15. J. Virchow-Hirsch 1868. Bd. II. S. 373.
25. Bogdanovici, Subunguale Ex. Revista de Chir. 1902. 4. S. 173; J. 1902.
26. Borchardt, Cart. Ex. Berl. klin. Ges. 13. VI. 1903; M. M. W. 1903. S. 885.
27. Bornhaupt, Ein Fall von linksseitigem Stirnhöhlenosteom. L. A. Bd. XXVI. S. 589.
28. Borst, Lehre von den Geschwülsten.
29. Braun, Über eine besondere Form der Finger- und griffelförmigen Exostosen. D. Z. f. Ch. Bd. XXX. 1890.
30. Braune, Über her. mult. Ex. I. D. Halle 1882.
31. Brenner, Beitrag zur Kasuistik der mult. Ex. I. D. München 1884.
32. Broca, Wachstumsex. Gaz. des hôp. 1865. S. 295 aus Gurlt's Jahrbuch in L. A. Bd. VIII. S. 301.
33. Brudzinski, Über mult. Ex. bei Kindern. Gaz. lekarska 1902. 22. J. 1902.
34. Brüning, Die Verletzungen der Zwischenknorpelscheiben des Kniegelenks. L. A. Bd. XCVII. 1911.
35. Bumm, Geburtshilfe.
36. Buntzen, En eiendommely form af Ankylosis etc. Hosp.-Tidende 39. S. 183. Kopenhagen. J. Virchow-Hirsch 1868. Bd. II. 375.
37. Busse und Blecher, Über Myositis ossificans. D. Z. f. Ch. 73. 1904.
38. De la Camp, Ein Fall von Myositis ossif. Fortschr. a. d. Geb. d. Röntgenstr. 1897 Bd. I. S. 179.

39. Carnot ot Bonniot, Ex. osteogenique etc. Gaz. des hôp. 1909. Nr. 7; Z.
40. Chiari, Zur Lehre von den multiplen Exostosen. Prager med. Wochenschr. 1
S. 403.
41. Chifolian, Ex. de croissance etc. Rev. d'orthopédie 1899. Nr. 2; Z.
42. Cholewa, Über Exostosen. I. D. Halle 1869.
43. Cohnheim, Ein Fall von multiplen Exostosen. V. A. 38. S. 561.
44. Corning, Lehrbuch der topographischen Anatomie.
45. Cramer, Ein Fall von mult. cart. Ex. Arch. f. Orthop. etc. Bd. I. S. 218.
46. Crivelli, Observation d'un cas d'Ex. de etc. Revue de Chir. 1896. Nr. 9.
47. Curtillet, Quatre cas d'Ex. etc. Revue de Orthopédie 1912. 3; Z., J. 1912. S.
48. Dalla Vedova, Per la genesi dell' Esostosi burs. Policlinico 1905. Ser. Chir. 1
1.—2; Z. 1905.
49. Delfino, Beitrag zum Studium der vielfachen Knochenauswüchse. Fortschr. a
Geb. d. Röntgenstr. Bd. XX. S. 577.
50. Denker und Brünings, Krankheiten des Ohres und der oberen Luftwege.
51. Desprès, Ex. du sinus maxillaire. Séance de la soc. de Chir. 10. II. 1875; Z. 1
S. 125.
52. Dor, Diskussion. J. 1899. S. 228.
53. Drehmann, Ex. femoris. Breslauer chir. Ges.; Z. 1911, S. 895.
54. Drescher, Zur Kasuistik der her. mult. Ex. I. D. Giessen 1889.
55. Ehrhardt, Ein Fall von intraartikulär geleg. Ex. cart. am Knie. D. Z. f.
Bd. XXVI. S. 1.
56. von Eiselsberg, Zur Kasuistik der knöchernen Tumoren des Schädeldachs. L
Bd. LXXXI. S. 1.
57. Exner, Ein Fall von Ex. der Wirbelsäule. Beitr. z. Geb. u. Gyn. Bd. I. S. 89.
58. Fabricius, Knorpelige Ex. des Oberschenkels. Verhandl. d. d. Chir. Kongr. 1
59. Fehleisen, Zur Kasuistik der Ex. bursata. L. A. 1886. Bd. XXXIII. S. 152.
60. H. Fischer, Über her. mult. Exostosenbildung. D. Z. f. Chir. Bd. XII. S. 357.
61. Fleischer, Über Knochenneubildung im Bindegewebe. V. A. Bd. LXXX. S. 48
62. Flinker, Zur Lehre von der Ex. mult. cart. und ihren Beziehungen zur Rach
Wiener klin. Wochenschr. 1909. S. 1326.
63. Fränkel, Exostose der ersten Rippe. M. M. W. 1902. S. 1026.
64. Frangenheim, Studien über Schenkelhalsfrakturen und die Vorgänge bei il
Heilung.
65. Derselbe, Die Krankheiten des Knochensystems im Kindesalter. Neue D.
Bd. X. 1913.
66. Frey, Ein Beitrag zur Kasuistik der mult. Ex. I. D. Dorpat. 1874.
67. Friedenberg, Ex. eburnea des Sinus frontalis. New-Yorker med. Monatsschr. 18
Z. 1898.
68. Friedrich, Exostosen. Verhandl. d. D. Ges. f. Chir. Kongr. 1900. S. 183.
69. Gibney, Her. mult. Ex. The Americ. Journ. of the med. Sciences 1876. July;
70. Giese, Über einen Fall von Osteom der linken Stirnhöhle. I. D. Kiel 1902.
71. Gottschalk, Multiple cart. Ex., Rachitis und rarefizierende Ostitis. Fortschr. a
Geb. d. Röntgenstr. Bd. XIII. S. 131.
72. Gottstein, Multiple Exostosen mit forme fruste des Basedow. Z. 1911. S. 111
73. Goyannes, Notas clinicas: tecnica de la exstirpation de las osteomas orbito-fronta
Revista clin. de Madrid Nr. 8. 15. V. 1910; Z. 1910.
74. Greene, Ex. of the auditory meatus. Death from meningitis. Boston med.
Surg. Journ. 1878. Vol. I. S. 404; Z. 1878. S. 641.
75. Güntzer, Nasal osteoma. New York med. Record. 1910. July 2; Z. 1910.
76. von Haberer, Ein Fall von multiplen Enchondromen und Exostosen. L.
Bd. LXXXIX. S. 782.
77. Handbuch der praktischen Chirurgie, herausgegeben von Bergmann und v. Bru
III. Aufl. 1907.

8. Hartmann, Ein seltener Ausgang mult. cart. Ex. L. A. XLV. S. 572. 1893.
9. Hashimoto, Über Ex. L. A. Bd. XXXII. 1885.
0. Henking, Ein neuer Fall von mult. Ex. cart. V. A. Bd. LXXVII. S. 364.
1. Herbst, Über her. mult. Ex. I. D. Berlin 1890.
2. Herzfeld, Ein Beitrag zur Lehre der mult. cart. Ex. L. A. Bd. XCVI. 1911.
3. Heymann, Ein Beitrag zur Her. selt. Geschwulstformen: Her. mult. Ex. V. A. Bd. CIV. 1886. S. 145.
4. Hoeber, Ein Beitrag zur Kasuistik der mult. Ex. I. D. München 1912.
5. Hönnicke, Rachitis Med. Verein in Greifswald 1907; D. M. W. 1907. S. 322, 1069, 1766.
6. Hoffa, Über mult. cart. Ex. Fortschr. a. d. Geb. d. Röntgenstr. Bd. III. S. 127.
7. Hofmeier, Zur Kasuistik des Stachelbeckens und der Perforation des Douglas bei der Geburt. Z. f. Geb. u. Chir. 1884. S. 1.
8. Hofmeister, Über Ex. des Unterkiefers. B. B. Bd. XXIII. H. 3.
9. Honsell, Über traum. Ex. B. B. Bd. XXII. 1898.
0. Huber, Ein seltener Fall von mult. cart. Ex. V. A. 88. S. 256.
1. Jaboulay, Ostéome du Sinus maxillaire. Gaz. des Hôp. 1906. Nr. 135; Z. 1907.
2. Jeschke, Mult. cart. Ex. M. M. W. 1910. S. 1618.
3. Imre, Geschichte einer Ex. in der Orbita. Pester med. Chir. Presse 1881. 52; Z. 1882.
4. Jones, Notes on a case of mult. Ex. Brit. med. Journ. 1878. Vol. I. S. 709; Z.
5. Jouffray, Ex. ostéogéniques. Lyon méd. 1906. 6; J. 1906.
6. Jungmann, Über mult. her. Ex. B. kl. W. 1902. S. 890.
7. Kaufmann, Untersuchungen über die sog. fötale Rachitis. Berlin 1892, Georg Reimer.
8. Keller, Her. mult. Ex. I. D. Halle 1901.
9. Kienböck, Zur radiograph. Anatomie und Klinik der chondralen Dysplasien der Knochen mit mult. cart. Ex. W. M. W. 1903. S. 845, 867, 885.
0. Kirchhoff, Ein Fall von Osteom der Stirnhöhle etc. I. D. Bonn 1907.
1. Kirmisson, Fracture spontanée d'une Ex. epiphysaire du Femur. Bull. et mém. Soc. de Chir. 1902; J. 1902.
2. Klehmet, Über mult. her. Ex. I. D. Berlin 1892.
3. Köhler, Röntgenbefund der Hüften bei mult. cart. Ex. Fortschr. a. d. Geb. d. Röntgenstr. Bd. VIII. 1904. S. 33.
4. Derselbe, Über einige seltenere Ex. mit neuralgischen Beschwerden. Z. 1901. S. 315.
5. Konjetzny, Zur Frage der Pathogenese und des Mechanismus der Meniskusverletzungen. M. M. W. 1912. 22.
6. König, Über traum. Osteome, frakturlose Kallusgeschwülste. L. A. Bd. LXXX. S. 64 u. Verhandl. d. D. Ges. f. Chir. Bd. XXXV. 2, 103.
7. Kuh, Dyschondroplasie mit mult. Ex. Prag. med. W. 32. 1911.
8. Küster, Kniekehlenaneurysma infolge von Ex. Verhandl. d. D. Chir. Kongr. 1888. S. 99.
9. Küttner, Die Myosotis oss. traum. circ. Ergebn. d. Chir. u. Orthop. Bd. I. 49.
0. W. Kramer, Beiträge zur Operation grosser Knochengeschwülste des Beckeninnern. Z. 1898. Nr. 9.
1. von Kryger, Mult. Knochen- und Knorpelgeschwülste. L. A. Bd. LVII. S. 859.
2. Läwen, Demonstration einer Ex. cart. in der med. Ges. zu Leipzig. 12. III. 1901; M. M. W. 1901. S. 441.
3. Derselbe, Über die Bez. der Ench. zu den mult. cart. Ex. D. Z. f. Ch. Bd. LXXV. 1904.
4. Lallement, Über mult. cart. Ex. Fortschr. a. d. Geb. d. Röntgenstr. Bd. XX. 439.
5. Lemere, A remarcable osteo-calcareus tumor in the nose. Journ. of the Amer. med. Assoc. 1906. Juli 28; Z. 1906.
6. Levinger, Mult. Osteome der Luftröhre. M. M. W. 1910. S. 46.

117. Lexer, Allgemeine Chirurgie.
118. Liek, Expr. Beiträge zur Frage der hetero-plastischen Knochenbildung. L. A. LXXX. S. 279.
119. Lippert, Über Wachstumsstörungen bei mult. cart. Ex. D. A. f. kl. Med. LXXVI. S. 63
120. Maclean, Mult. cancellous Ex. Bristol med. chir. Journ. 1890; Z. 1891.
121. Mantner, Mult. Ex. Ges. f. inn. Med. u. Kinderheilk. Wien; B. kl. W. 1913. S.
122. Machol, Die Luxatio cubiti post. und ihr Verhältnis zur sog. Myositis oss. tr. B. B. Bd. LVI. S. 775.
123. Marchand, Exostosis. Eulenburg's Real-Encykl. Bd. IV. S. 723. 1903.
124. Marjolin, Symmetrische Epiphysen-Ex. Gaz. des Hôp. 1865. S. 344 aus Gur J. in L. A. Bd. VIII. S. 300.
125. Marie, Lévi et Beaulieu, Sur deux cas d'Ex. ostéog. Gaz. des Hôp. 1905. J. 1905.
126. Marle, 3 Fälle von mult. Ex. I. D. 1868. ref. nach Frey Nr. 65.
127. Marro, Contributo alla conoscenca delle Ex. mult. epifisarie. A. di Ortopedia 1 3; Z. 1904.
128. Maunder, New operation for Ex. Med. time and Gaz. 1874. S. 146, 523; Z.
129. Méry und Métayer, Observation d'un cas d'Ex. ostéog. Gaz. des Hôp. 1905 J. 1905.
130. Mesnard, Des Ex. du creux susclaviculaire. Thèse de Paris 1884. Nr. 350; Z. 1
131. Meyer, Ex. und Hyperostosen des äusseren Gehörganges; J. 1906. S. 489.
132. J. Meyer, Über Knochen- und Gelenkdeformitäten nach mult. Ex. I. D. Münc 1892.
133. Milner, Ein Fall von mult. cart. Ex. B. med. Ges. 21. III. 1906; B. kl. W. 1906.
134. Mollow, Ein Fall von mult. Knochenex. Fortschr. a. d. Geb. d. Röntgenstr. Bd. 1910. S. 173.
135. Mohr, Ex. tibiae mit Spontanfraktur der Ex. A. f. Orthop. etc. Bd. XI. S. 356
136. Derselbe, Calcaneus-Ex. mit ungewöhnlichem Sitz. M. M. W. 1911. S. 2117.
137. Morestin, Ex. ostéog. etc. Union méd. 1892; Z. 1892.
138. Enno Müller, Über her. mult. Ex. und Ekchondrosen. I. D. Leipzig 1913.
139. E. Müller, Über her. mult. cart. Ex. Beitr. zur pathol. Anat. u. z. allg. Pat Bd. LVII. S. 232. 1913; Z.
140. Nagano, Multiple Ex. D. M. W. 1910. S. 2176.
141. Nasse, Über mult. cart. Ex. u. mult. Enchondrome. v. Volkmann's Samml kl. Vortr. Chir. Nr. 34. Neue Folge.
142. Nasse und v. Brunn, Chir. Krankh. d. unteren Extremität. D. Chir. Bd. LX 1910.
143. Neugebauer, Beitrag zur Lehre vom Ex.-Becken etc. Z. f. Geb. u. Gyn. Bd. XX S. 373.
144. Oxner und Rothstein, Mult. Ex. including and Ex. in the spinal Canal. Ann. Surg. 1907. Okt.; Z. 1908.
145. Orlow, Die Ex. bursata und ihre Entstehung. D. Z. f. Ch. Bd. XXXI. S. 293.
146. Ory, Subunguale Ex. am Zeigefinger. Bull. de la Soc. anat. de Paris 1874 S. 239
147. Oettinger, Über cart. Ex. I. D. München 1905.
148. Paget, Eine frakturierte Ex. Lancet 1864. Bd. II. S. 548. Nach Gurlt's J. L. A. Bd. VIII. S. 300.
149. Pannenborg, Über her. mult. cart. Ex. I. D. Greifswald 1908.
150. Pauzat, Etudes sur le functionment des menisques interarticulaires du genou Rev. de Chir. 1895.
151. Pellegrini e Conforti, Gazz. delle ospedali Nr. 85; D. M. W. 1904. S. 1183
152. Pels-Leusden, Klinische, pathol.-ant. u. radiol. Studien über Ex. cart. mult. D f. Ch. Bd. LXXXVI. 1907.
153. Peltesohn, Mult. Ex. M. M. W. 1910. S. 388.

154. Perthes, Die Bedeutung der Röntgenstrahlen für die Diagnose und Operation der Stirnhöhlenosteome. L. A. 1904. Bd. LXXIII. S. 1022.
155. Petit Veudot, Ostéome sous-periosté du maxillaire inférieure. Progrès méd. 1887. Nr. 17; Z.
156. Pfister, Über traum. peri- und parostale Ossifikationen. Vortr. i. d. biol. Abtl. d. Hamburger ärztl. Vereins; M. M. W. 1901. S. 1207.
157. Piltz, Ein Fall von mult. cart. Ex. I. D. Leipzig 1912.
158. Pissavy, Ätiologie der Ex. mult. Gaz. des Hôp. 1910. 133; J.
159. Plaschke, Mult. Ex.-Bildung. K. K. Ges. d. Ärzte. Wien; M. M. W. 1911. S. 2779.
160. Poore, Her. Ex. Lancet Nr. 29. Virchow-Hirsch 1873. Bd. II. S. 411.
161. Prettin, Über mult. Ex. I. D. Halle 1898
162. Price, Mult. Ex. Lancet 1863. Bd. I. S. 631. Aus Gurlt's J. in L. A. Bd. VIII.
163. Rauber-Kopsch, Lehrbuch der Anatomie.
164. von Recklinghausen, Ein Fall von mult. Ex. V. A. 1866. Bd. XXXV. S. 203.
165. Reich, Ein Beitrag zur Lehre über die mult. Ex. D. Z. f. Ch. Bd. XLIII. 1896. S. 128.
166. Reinecke, Über die Erblichkeit der mult. Wachstumsex. B. B Bd. VII. S. 657.
167. Reubsaet, Ex. ostéogéniques mult. Bull. et mém. de la Soc. Anat Nr. 1. 1909; J.
168. Ribbert, Geschwulstlehre. Wiesbaden 1903.
169. Richter, Beitrag zur Lehre von den mult. Ex. I. D. Jena 1894.
170. Riedinger, Beitrag zur Lokalisation der Ex. am Kniegelenk. D. Z. f. Ch. Bd. LXXXV. S. 803.
171. Riethus, Ex. bursata mit freien Knorpelkörpern. B. B. Bd. XXXVII. 1903. S. 639.
172. Rindfleisch, Ex. cart. mit eigenem Synovialsack und freien Körpern in diesem. Schweiz. Z. f. Heilk. 1864. Bd. III nach Gurlt's J. in L. A. Bd. VIII. S. 301.
173. Ritter, Über die Beziehungen zwischen mult. Ex. und Schilddrüse. Med. Kl. 1908. S. 438.
174. Roberg, Beiträge zur Kenntnis der Ex. I. D. Bonn 1886.
175. Röpke, Zur Kenntnis der Myositis oss. traum. L. A. 1907. S. 81. Bd. LXXXII.
176. Rothschild, Über Myositis oss. traum. B. B. Bd. XXVIII. S. 1.
177. Rubinstein, Ein Fall von mult. Ex. mit Wachstumsstörungen der Knochen. Verein f. inn. Med. Berlin 1891; B. kl. W. 1891. Nr. 32.
178. Rumpel, Die Geschwülste und entzündlichen Erkrankungen des Knochens im Röntgenbild. A. und Atlas der normalen und pathol. Anat. in typischen Röntgenbildern.
179. C. Schäfer, Ein Beitrag zur Kasuistik der mult. Ex. I. D. München 1899.
180. F. Schäfer, Ungewöhnliche Grösse einer cart. Ex. der Fibula. B. B. Bd. XXXI. S. 228.
181. Schlesinger, Osteom des Schädels. Ges. f. inn. Med. u. Kinderheilk. Wien; B. kl. W. 1913. S. 1638.
182. Schmaus-Herxheimer, Grundriss der pathol. Anatomie.
183. Schmidt, Über Ex. I. D. Greifswald 1868. Aus J. Virchow-Hirsch 1868. S. 301. Bd. II.
184. Schmieden, Ein Beitrag zur Lehre von den Gelenkmäusen. L. A. Bd. LXII. S. 542.
185. Schor, Mult. Ex. bei einzelnen Gliedern derselben Familie. Petersburger M. W. 1881. S. 327.
186. Schuchardt, Krankheiten der Knochen and Gelenke. D. Chir. Bd. XXVIII. 1899.
187. Schuler, Über traum. Ex. B. B. Bd. XXXIII. 1902.
188. Schuster, Mult. Ex. M. M. W. 1910. S. 325.
189. Schwartz, Ex. ostéogéniques mult. etc. Revue d'orthopédie 1900; J. 1900. Nr. 5.
190. Seidel, Mult. Ex. Bildung. Z. 1885. S. 12.
191. Sick, Mult. Ex. und Enchondrome. Med. Ges. zu Leipzig; M. M. W. 1911. S. 2117.
192. Sidney-Jones, Mult. Ex. Transact. of the Pathol. Soc. of London Bd. XV. 1864 S. 193 aus Gurlt's J. in L. A. Bd. VIII. S. 300.
193. Sistach, De la Nature de l'Ex. sous ongueale. Rec. de Mém. de méd. Milit. Janv. S. 32 aus J. Virchow-Hirsch 1868. Bd. II. S. 374.

194. Sourdat, Complications rares des Ex. ostéogéniques A. prov. de Chir. 1912. Nr. 3; 7
195. Sprengel, Ein Fall von Osteom des Siebbeins. L A. Bd. XXXV. S. 224.
196. Starck, Über mult. cart. Ex. und deren klinische Bedeutung. B. B. Bd. XXXIV 1902.
197. von Statzer, Traum. Aneurysma der Art. poplitea infolge einer Ex. des Femu Wien. kl. W. 1904. Nr. 3.
198. Stein, Von einer besonderen Beschränkungsart des Beckenraums etc. Neue Z. Geburtskunde Bd. XV. 1844. S. 313.
199. Stoeltzner, Pathologie und Therapie der Rachitis.
200. Stolzenberg, Zur Ätiologie der her. mult. cart. Ex. I. D. Greifswald 1898.
201. Studer, Über einen Fall von Dekubitalgeschwür des Pharynx infolge einer Ex. de 7. Halswirbels. I. D. Würzburg 1898.
202. Suslow, Zur Kasuistik der Ex. bursata (Handrücken). Wojenno med. Shurnal 1899 J. 1899. S. 798.
203. Terrier et Hartmann, Aneurysme diffus de la Poplitée par une Ex. etc. Rev de Chir. 1893. S. 310.
204. Textor, 2 Fälle von Aussägung eines grossen Teils der Untergrätengrube de Schulterblatts. V. A. Bd. IV. S. 3.
205. Tillmanns, Über totale Osteome der Nasen- und Stirnhöhle. L. A. Bd. XXXI S. 677.
206. Tilmann, Über mult. cart. Ex. Greifswalder med. Verein. M. M. W. 1898. S. 107
207. Treskin, Über eine pilzförmige Ex. etc. Wojenno med. Shurnal. April 1876; nac der Petersburger M. W. 1876.
208. Virchow, Die krankhaften Geschwülste.
209. Derselbe, Über die Entstehung des Enchondroms und seine Beziehungen zu de Ekchondrosis und der Ex. cart. Monatsber. d. Kgl. Preuss. Akad. d. Wissen. Mathemat Physik. Klasse 1875.
210. Derselbe, Über mult. Ex. 64. Vers. d. Naturf. u. Ärzte 1891. B. kl. W. 119 S. 1082.
211. von Volkmann, Krankheiten der Bewegungsorgane aus Pitha und Billroth Chirurgie, Stuttgart 1882.
212. Derselbe, Beiträge zur Chirurgie. Bericht über die Universitätsklinik zu Halle i Jahre 1873. Leipzig 1875.
213. C. O. Weber, Zur Geschichte des Enchondroms, namentlich in bezug auf desse her. Vorkommen etc. V. A. Bd. XXXV. 1866.
214. Derselbe, Die Ex. und Enchondrome. Bonn 1856 bei Marcus.
215. Weinlechner, Elfenbeinosteom der Orbita. K. K. Gesellsch. der Ärzte. Wie 23. IV. 1875; Z.
216. Derselbe, Über Ex. (mit einem Falle von Aneurysmabildung) Parostosen und Odor tome. W. kl. Blätter 1883. Nr. 40, 41, 46–49.
217. Wendel, Eine Ex. cart. Med. Ges. Magdeburg 21. XI. 1912; M. M. W. 1913. S. 38
218. Winters, Über einen Fall von Ex. tibiae. I. D. Kiel 1903.
219. Wullstein-Wilms, Lehrbuch der Chirurgie.
220. Wurmb, Ein Fall von mult. Ex. I. D. Kiel 1903.
221. Zondeck, Zur Differentialdiagnose der Knochenveränderungen etc. D. Röntgen Gesellschaft. I. Kongress 1905. S. 98.

Fig. 1.

Fig. 2.

Fig. 3.

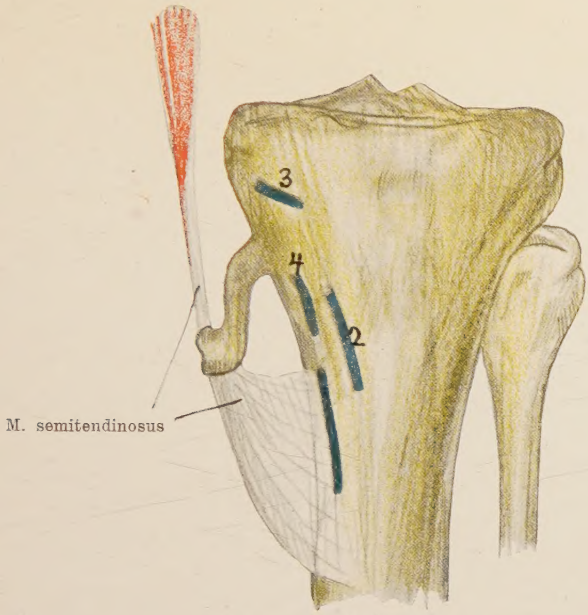

Fig. 4. Ansicht von vorn.

2. Ansatzstelle des M. sartorius
3. „ „ M. semimembranosus (lat. Teil)
4. „ „ M. gracilis.

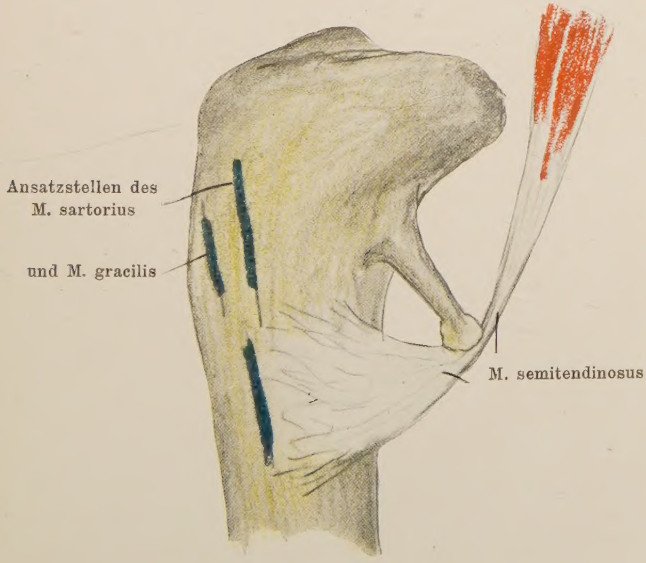

Fig. 5. Ansicht von der medialen Seite.